



Министерство здравоохранения Российской Федерации

федеральное государственное бюджетное образовательное учреждение
высшего образования

«Рязанский государственный медицинский университет
имени академика И.П. Павлова»

Министерства здравоохранения Российской Федерации
ФГБОУ ВО РязГМУ Минздрава России

Утверждено решением ученого совета
Протокол №10 от 21.05.2024 г.

Комплект оценочных материалов по дисциплине	«Оториноларингология»
Образовательная программа	Основная профессиональная образовательная программа высшего образования - программа специалитета по специальности 32.05.01 Медико-профилактическое дело
Квалификация	Врач по общей гигиене, по эпидемиологии
Форма обучения	очная

Разработчик (и): Кафедра хирургической стоматологии и челюстно-лицевой хирургии с курсом ЛОР-болезней

ИОФ	Ученая степень, ученое звание	Место работы (организация)	Должность
Рондалева А.В		ФГБОУ ВО РязГМУ Минздрава России	Ассистент

Рецензент (ы):

ИОФ	Ученая степень, ученое звание	Место работы (организация)	Должность
Черкесова С.И.	К.м.н., доцент	ФГБОУ ВО РязГМУ Минздрава России	Зав. кафедрой терапевтической и детской стоматологии
Гуськов А.В.	К.м.н., доцент	ФГБОУ ВО РязГМУ Минздрава России	Зав. кафедрой ортопедической стоматологии и ортодонтии, доцент

Одобрено учебно-методической комиссией по специальности Медико-профилактическое дело

Протокол № 9 от 16.04. 2024 г.

Одобрено учебно-методическим советом.

Протокол № 7 от 25.04. 2024г.

.

1. Паспорт комплекта оценочных материалов

1.1. Комплект оценочных материалов (далее – КОМ) предназначен для оценки планируемых результатов освоения рабочей программы дисциплины (модуля).
Оториноларингология.

1.2. КОМ включает задания для проведения текущего контроля и промежуточной аттестации.

Общее количество заданий и распределение заданий по типам и компетенциям:

Код и наименование компетенции	Количество заданий закрытого типа	Количество заданий открытого типа
ОПК – 5 Способен оценивать морфофункциональные, физиологические состояния и патологические процессы в организме человека для решения профессиональных задач.	40	61
ПК – 13 Способность и готовность к выявлению больных инфекционными и неинфекционными болезнями, обусловленными действием биологических, физических и химических факторов	40	52
ИТОГО	80	113

1.3. Дополнительные материалы и оборудование для выполнения заданий (при необходимости):

- Набор изделий для оториноларингологического осмотра
- Набор камертонов
- Баллон Политцера
- Налобный осветитель, лампа настольная
- Набор для проведения передней и задней тампонады
- Фантом для проведения передней и задней тампонады
- Рентгенологический снимок
- Аудиограмма
- Тимпанограмма
- Кресло Барани
- Ольфактометрический набор
- Игла Куликовского
- Ватный тампон для забора материала
- Пробиркашпатель
- Печатки

2. Задания всех типов, позволяющие осуществлять оценку всех компетенций, установленных рабочей программой дисциплины (модуля) Оториноларингология.

Код и наименование компетенции	№ п/п	Задание с инструкцией									
<p>ОПК-5. Способен оценивать морфофункциональные, физиологические состояния и патологические процессы в организме человека для решения профессиональных задач.</p>		Задания закрытого типа									
	1.	<p>Прочитайте текст и установите последовательность. Установите последовательность осмотра и пальпации наружного носа и придаточных пазух носа.</p> <ul style="list-style-type: none"> А. Осмотр наружного носа и мест проекции околоносовых пазух на лице. Б. Пальпация подчелюстных и шейных лимфатических узлов. В. Пальпация передних и нижних стенок лобных пазух, точек выходов первых ветвей тройничного нерва (n. ophthalmicus). Г. Пальпация передних стенок верхнечелюстных пазух, точек выходов вторых ветвей тройничного нерва (n. infraorbitalis). Д. Пальпация наружного носа. <p>Запишите соответствующую последовательность цифр слева направо:</p> <table border="1" data-bbox="519 790 1243 901"> <tr> <td style="text-align: center;">А</td> <td style="text-align: center;">Б</td> <td style="text-align: center;">В</td> <td style="text-align: center;">Г</td> <td style="text-align: center;">Д</td> </tr> <tr> <td style="height: 20px;"></td> <td></td> <td></td> <td></td> <td></td> </tr> </table>	А	Б	В	Г	Д				
А	Б	В	Г	Д							
2.	<p>Прочитайте текст и установите последовательность. Установите последовательность проведения 5 способов продувания слуховой трубы.</p> <ul style="list-style-type: none"> А. Проба с пустым глотком Б. Способ Политцера В. Способ Тойнби Г. Продувание слуховых труб через ушной катетер Д. Способ Вальсальвы <p>Запишите соответствующую последовательность цифр слева направо:</p> <table border="1" data-bbox="519 1420 1243 1468"> <tr> <td style="text-align: center;">А</td> <td style="text-align: center;">Б</td> <td style="text-align: center;">В</td> <td style="text-align: center;">Г</td> <td style="text-align: center;">Д</td> </tr> </table>	А	Б	В	Г	Д					
А	Б	В	Г	Д							

3.	<p>Прочитайте текст и установите последовательность.</p> <p>Установите последовательность развития фурункула.</p> <p>А. образования грануляций Б. инфильтрации В. абсцедирования Г. разрешения</p> <p>Запишите соответствующую последовательность цифр слева направо:</p> <table border="1"> <tr> <td>А</td> <td>Б</td> <td>В</td> <td>Г</td> </tr> <tr> <td></td> <td></td> <td></td> <td></td> </tr> </table>	А	Б	В	Г				
А	Б	В	Г						
4.	<p>Прочитайте текст и установите последовательность.</p> <p>Установите последовательность стадий развития острого ринита.</p> <p>А. стадия слизисто-гнойных выделений; Б. стадия обильных серозных выделений; В. стадия сухого раздражения</p> <p>Запишите соответствующую последовательность цифр слева направо:</p> <table border="1"> <tr> <td>А</td> <td>Б</td> <td>В</td> </tr> <tr> <td></td> <td></td> <td></td> </tr> </table>	А	Б	В					
А	Б	В							
5.	<p>Прочитайте текст и установите последовательность.</p> <p>Установите последовательность расположения слуховых косточек в барабанной полости.</p> <p>А. Молоточек Б. Стремечко В. Наковальня</p> <p>Запишите соответствующую последовательность цифр слева направо:</p>								

			А	Б	В																				
	6.	<p>Прочитайте текст и установите последовательность.</p> <p>Установите последовательность прохождения звуковой волны.</p> <p>А. Слуховая зона коры головного мозга Б. Слуховые косточки. В. Наружный слуховой проход. Г. Барабанная перепонка Д. Жидкости улитки Е. Слуховой нерв Ж. Волосковые клетки органа Корти З. Мембрана овального окна.</p> <p>Запишите соответствующую последовательность цифр слева направо:</p> <table border="1"> <tr> <td>А</td> <td>Б</td> <td>В</td> <td>Г</td> <td>Д</td> <td>Е</td> <td>Ж</td> <td>З</td> </tr> <tr> <td></td> <td></td> <td></td> <td></td> <td></td> <td></td> <td></td> <td></td> </tr> </table>								А	Б	В	Г	Д	Е	Ж	З								
А	Б	В	Г	Д	Е	Ж	З																		
		<p>Прочитайте текст и установите последовательность.</p> <p>Установите последовательность проведения вращательной пробы.</p> <p>А. Вращение на кресле Барани Б. Остановка кресла В. Наклон головы вперед на 30 ° Г. Оценка нистагма</p> <p>Запишите соответствующую последовательность цифр слева направо:</p> <table border="1"> <tr> <td>А</td> <td>Б</td> <td>В</td> <td>Г</td> </tr> <tr> <td></td> <td></td> <td></td> <td></td> </tr> </table>								А	Б	В	Г												
А	Б	В	Г																						
	7.	<p>Прочитайте текст и установите последовательность.</p> <p>Установите последовательность проведения отолитовой пробы.</p> <p>А. Испытуемый садится в кресло Барани, закрывает глаза и наклоняет голову вместе с туловищем вперед на 90 ° вперед Б. В течение 5 секунд наблюдать наличие двигательной реакции</p>																							

- В. Произвести вращение вправо или влево – 5 оборотов за 10 секунд и резко остановить
 Г. Через 5 секунд больному предлагается открыть глаза и выпрямиться
 Д. По градусам отклонения головы и туловища в сторону и вегетационной реакции оценивают состояние функции отолитового аппарата
 Запишите соответствующую последовательность цифр слева направо:

А	Б	В	Г	Д

8

- Прочитайте текст и установите последовательность.
 Установите последовательность стадий экссудативного среднего отита.
 А. Секреторная
 Б. Мукозная
 В. Евстахеит (катаральная стадия)
 Г. Фиброзная
 Запишите соответствующую последовательность цифр слева направо:

А	Б	В	Г

9

- Прочитайте текст и установите последовательность.
 Установите последовательность проведения катетеризации слуховой трубы
 А. В раструб катетера вставляют оливу баллона и легко сжимают его. При прохождении воздуха через слуховую трубу выслушивается шум.
 Б. Анемизация и анестезия слизистой оболочки полости носа.
 В. Поворачивают клюв катетера книзу и далее примерно на 120° еще в сторону исследуемого уха так, чтобы кольцо катетера (а значит, и клюв) было обращено примерно к наружному углу глаза исследуемой стороны.
 Г. Клюв попадает в глоточное отверстие слуховой трубы.
 Д. При передней риноскопии катетер проводится по дну полости носа клювом вниз до задней стенки носоглотки.
 Е. Катетер поворачивают кнутри на 90° и подтягивают к себе до того момента, когда его клюв коснется сошника.
 Запишите соответствующую последовательность цифр слева направо:

		А	Б	В	Г	Д	Е
10	<p>Прочитайте текст и установите последовательность.</p> <p>Установите последовательность слоев стенки глотки</p> <p>А. Слизистый Б. Фиброзный В. Адвентициальный Г. Мышечный</p> <p>Запишите соответствующую последовательность цифр слева направо:</p>						
		А	Б	В	Г		
11	<p>Прочитайте текст и установите последовательность.</p> <p>Установите последовательность этапов акта глотания</p> <p>А. Пищеводная Б. Ротовая В. Глоточная</p> <p>Запишите соответствующую последовательность цифр слева направо:</p>						
		А	Б	В			
12.	<p>Прочитайте текст и установите последовательность.</p> <p>Установите последовательность проведения пункции верхнечелюстной пазухи.</p> <p>А. Пункция наружной стенки верхнечелюстной пазухи иглой Куликовского по направлению к наружному углу глаза Б. Анестезия и анемизация переднего конца нижней носовой раковины и среднего носового хода В. Введение раствора антисептика в полость верхнечелюстной пазухи Г. Анестезия и анемизация нижнего носового хода с помощью ушного зонда.</p>						

Д. Введение иглы Куликовского в нижний носовой ход
 Запишите соответствующую последовательность цифр слева направо:

А	Б	В	Г	Д

13. Прочитайте текст и установите последовательность.
 Установите последовательность развития острого гнойного среднего отита.
 А. Острый гнойный средний отит (перфоративная стадия)
 Б. Острый тубоотит
 В. Острый гнойный средний отит (постперфоративная стадия)
 Г. Острый гнойный средний отит (доперфоративная стадия)
 Д. Острый катаральный средний отит.
 Запишите соответствующую последовательность цифр слева направо:

А	Б	В	Г	Д

14. Прочитайте текст и установите последовательность.
 Установите последовательность диагностики тугоухости (слуховой паспорт)
 А. Акуметрия (оценка шепотной и разговорной речи)
 Б. Аудиометрия
 В. Оценка наличия субъективного шума
 Г. Количественное исследование воздушной и костной проводимости камертонами.
 Д. Качественное оценка воздушной и костной проводимости (опыт Ринне, Вебера, Желе, Федеричи и др.)
 Запишите соответствующую последовательность цифр слева направо:

А	Б	В	Г	Д

15. Прочитайте текст и установите последовательность.
 Установите последовательность этапов трахеостомии.
 А. Поверхностная инфильтрационная анестезия
 Б. Разрез кожи, ПЖК, поверхностной фасции по срединной линии шеи
 В. Горизонтальное рассечение трахеи между кольцами.
 Г. Введение трахеорасширителя и трахеостомической трубки
 Д. Рассечение внутришейной фасции, смещение перешейка щитовидной железы
 Е. Фиксация колец трахеи крючками Шассеньяка
 Запишите соответствующую последовательность цифр слева направо:

		А	Б	В	Г	Д	Е
16	<p>Прочитайте текст и установите последовательность. Установите последовательность этапов септопластики по Cottle. А. Анемизация полости носа Б. Полупроницающий разрез слизистой и надхрящницы слева В. Выделение и удаление искривленных частей четырехугольного хряща Г. Выравнивание удаленной части хряща и установка его на прежнее место по средней линии Д. Укладка лоскута слизистой оболочки на прежнее место Е. Отсепаровка надхрящницы и слизистой от хряща перегородки Запишите соответствующую последовательность цифр слева направо:</p>						
		А	Б	В	Г	Д	Е
17.	<p>Прочитайте текст и установите последовательность. Установите последовательность промывания серной пробки А. Введение кончика шприца Жане, содержащего теплый раствор антисептика, в наружный слуховой проход Б. Направление кончика шприца в сторону верхней стенки наружного слухового прохода В. Введение раствора антисептика в наружный слуховой проход Г. Осмотр наружного слухового прохода с целью визуализации серной пробки и оценки состояния барабанной перепонки Д. Удаление остатков жидкости и оценка состояния наружного слухового прохода и барабанной перепонки. Запишите соответствующую последовательность цифр слева направо:</p>						
		А	Б	В	Г	Д	
18	<p>Прочитайте текст и установите последовательность. Установите последовательность проведения задней тампонады носа А. Привязать двумя нитями тампон к кончику катетера Б. Введение резинового катетера Нелатона через полость носа в носоглотку В. Захват кончика катетера пинцетом и выведение его через рот наружу Г. Визуализация кончика катетера в области зева при фарингоскопии Д. Тракция катетера на себя и проведение тампона в носоглотку при помощи пальцев Е. Передняя тампонада соответствующей половины носа и фиксация нитей тампона.</p>						

Запишите соответствующую последовательность цифр слева направо:

А	Б	В	Г	Д	Е

19

Прочитайте текст и установите последовательность.

Установите последовательность проведения микрогайморотомии троакаром Козлова.

А. Пальпаторно и визуально определить точку проведения гайморотомии

Б. Произвести отведение верхней губы пациента

В. Установить троакар Козлова с воронкой в точку проведения гайморотомии.

Г. Давлением и вращательными движениями произвести введение троакара через переднюю стенку верхнечелюстной пазухи

Д. Оценить визуально состояние полости верхнечелюстной пазухи через воронку

Запишите соответствующую последовательность цифр слева направо:

А	Б	В	Г	Д

20

Прочитайте текст и установите последовательность.

Установите последовательность проведения катетеризации слуховой трубы.

А. Провести визуальную отоскопию и переднюю риноскопию для оценки состояния барабанной перепонки и полости носа.

Б. Провести последовательную анестезию и анемизацию полости носа до носоглотки (устья слуховой трубы).

В. Попросив пациента не разговаривать и не глотать, по дну носа провести катетер до устья слуховой трубы и произвести вдувание воздуха в катетер грушей Политцера

Г. Вставить один конец отоскопа в наружный слуховой проход пациента, другой конец в наружный слуховой проход врача, попросив пациента сглотнуть слюну для оценки правильности расположения конца отоскопа

Д. Оценить с помощью слуха проходимость слуховой трубы пациента

Запишите соответствующую последовательность цифр слева направо:

А	Б	В	Г	Д

Задания открытого типа с развернутым ответом

1

Прочитайте текст и дайте развернутый обоснованный ответ.

Текст задания: искривление носовой перегородки, определение, причины, виды искривления, диагностика.

2	Прочитайте текст и дайте развернутый обоснованный ответ. Текст задания: Носовые кровотечения, определение, причины, диагностика.
3	Прочитайте текст и дайте развернутый обоснованный ответ. Текст задания: Острый ринит, определение, клиника, диагностика.
4	Прочитайте текст и дайте развернутый обоснованный ответ. Текст задания: Острые воспалительные заболевания придаточных пазух носа, классификация, клиника, диагностика.
5	Прочитайте текст и дайте развернутый обоснованный ответ. Текст задания: Острый фарингит, определение, клиника, диагностика.
6	Прочитайте текст и дайте развернутый обоснованный ответ. Текст задания: Острый тонзиллит, определение, этиология, клиника, диагностика.
7	Прочитайте текст и дайте развернутый обоснованный ответ. Текст задания: Хронический тонзиллит, определение, классификация, диагностика.
8	Прочитайте текст и дайте развернутый обоснованный ответ. Текст задания: Аденоиды, определение, степени, клиника, диагностика.
9	Прочитайте текст и дайте развернутый обоснованный ответ. Текст задания: Острый катаральный ларингит, определение, клиника, диагностика.
10	Прочитайте текст и дайте развернутый обоснованный ответ. Текст задания: Инфильтративный ларингит, определение, клиника, диагностика.
11	Прочитайте текст и дайте развернутый обоснованный ответ. Текст задания: Ложный круп, определение, клиника, диагностика.
12	Прочитайте текст и дайте развернутый обоснованный ответ. Текст задания: Хронический гиперпластический (гипертрофический) ларингит, определение, классификация, клиника, диагностика.
13	Прочитайте текст и дайте развернутый обоснованный ответ. Текст задания: Стеноз гортани и трахеи, определение, стадии, клиника, диагностика.

14	Прочитайте текст и дайте развернутый обоснованный ответ. Текст задания: Перихондрит ушной раковины, определение, клиника, диагностика.
15	Прочитайте текст и дайте развернутый обоснованный ответ. Текст задания: Экссудативный средний отит, определение, стадии, клиника, диагностика.
16	Прочитайте текст и дайте развернутый обоснованный ответ. Текст задания: Острый гнойный средний отит, определение, стадии, клиника, диагностика.
17	Прочитайте текст и дайте развернутый обоснованный ответ. Текст задания: Мастоидит, определение, стадии, клиника, диагностика.
18	Прочитайте текст и дайте развернутый обоснованный ответ. Текст задания: Хронический гнойный средний отит, определение, формы, клиника, диагностика.
19	Прочитайте текст и дайте развернутый обоснованный ответ. Текст задания: Лабиринтит, определение, клиника, диагностика.
20	Прочитайте текст и дайте развернутый обоснованный ответ. Текст задания: Нейросенсорная тугоухость, определение, классификация, клиника, диагностика.
21	Прочитайте текст и дайте развернутый обоснованный ответ. Текст задания: Отосклероз, определение, формы, клиника, диагностика.
	Задания закрытого типа с выбором одного ответа из предложенных.
1	Прочитайте текст и выберите правильный ответ из предложенных Текст задания: Озена - это: А. зловонный насморк Б. простой атрофический насморк В. склерома Г. сифилитический насморк

		Запишите выбранный ответ - букву: <table border="1"><tr><td>А</td><td>Б</td><td>В</td><td>Г</td></tr></table>	А	Б	В	Г
А	Б	В	Г			
	2	Прочитайте текст и выберите правильный ответ из предложенных Текст задания: Дифференциально-диагностической пробой между катаральным и гипертрофическим насморком является проба: А. с водной нагрузкой Б. глицероловая В. с анемизацией Г. с физической нагрузкой Запишите выбранный ответ - букву: <table border="1"><tr><td>А</td><td>Б</td><td>В</td><td>Г</td></tr></table>	А	Б	В	Г
А	Б	В	Г			
	3	Прочитайте текст и выберите правильный ответ из предложенных Текст задания: Через нижний носовой ход производится пункция пазухи: А. решетчатой Б. верхнечелюстной В. лобной Г. клиновидной Запишите выбранный ответ - букву: <table border="1"><tr><td>А</td><td>Б</td><td>В</td><td>Г</td></tr></table>	А	Б	В	Г
А	Б	В	Г			
	4	Прочитайте текст и выберите правильный ответ из предложенных Текст задания: Под аносмией понимают А. снижение обоняния Б. отсутствие обоняния В. нарушение резонаторной функции Г. измененное обоняние				

	<p>Запишите выбранный ответ - букву:</p> <table border="1"><tr><td>А</td><td>Б</td><td>В</td><td>Г</td></tr></table>	А	Б	В	Г
А	Б	В	Г		
5	<p>Прочитайте текст и выберите правильный ответ из предложенных</p> <p>Текст задания:</p> <p>Больной 25 лет жалуется на периодические неприятные ощущения и чувство тяжести в области левой щеки. На рентгенограмме околоносовых пазух – округлое образование в левой верхнечелюстной пазухе, при диагностической пункции получена опалесцирующая жидкость янтарного цвета. Диагноз:</p> <ul style="list-style-type: none">А. киста левой верхнечелюстной пазухиБ. новообразование левой верхнечелюстной пазухиВ. мукоцеле левой верхнечелюстной пазухиГ. острый гайморит <p>Запишите выбранный ответ - букву:</p> <table border="1"><tr><td>А</td><td>Б</td><td>В</td><td>Г</td></tr></table>	А	Б	В	Г
А	Б	В	Г		
6	<p>Прочитайте текст и выберите правильный ответ из предложенных</p> <p>Текст задания:</p> <p>При проникновении гноя из сосцевидного отростка в пирамиду височной кости развивается:</p> <ul style="list-style-type: none">А. петрозитБ. апицитВ. зигматицитГ. остеомиелит <p>Запишите выбранный ответ - букву:</p> <table border="1"><tr><td>А</td><td>Б</td><td>В</td><td>Г</td></tr></table>	А	Б	В	Г
А	Б	В	Г		
7	<p>Прочитайте текст и выберите правильный ответ из предложенных</p> <p>Текст задания:</p> <p>Наиболее частым путем проникновения инфекции в среднее ухо является:</p> <ul style="list-style-type: none">А. риногенныйБ. тубогенныйВ. травматический				

		<p>Г. гематогенный</p> <p>Запишите выбранный ответ - букву:</p> <table border="1"> <tr> <td>А</td> <td>Б</td> <td>В</td> <td>Г</td> </tr> </table>	А	Б	В	Г
А	Б	В	Г			
	8	<p>Прочитайте текст и выберите правильный ответ из предложенных</p> <p>Текст задания:</p> <p>Отоскопические признаки мастоидита:</p> <p>А. нависание задневерхней стенки наружного слухового прохода</p> <p>Б. нависание передневерхней стенки наружного слухового прохода</p> <p>В. барабанная перепонка не изменена</p> <p>Г. концентрическое сужение наружного слухового прохода</p> <p>Запишите выбранный ответ - букву:</p> <table border="1"> <tr> <td>А</td> <td>Б</td> <td>В</td> <td>Г</td> </tr> </table>	А	Б	В	Г
А	Б	В	Г			
	9	<p>Прочитайте текст и выберите правильный ответ из предложенных</p> <p>Текст задания:</p> <p>Какие выделяют формы при отосклерозе?</p> <p>А. Тимпанальная, холестеатомная, смешанная</p> <p>Б. Тимпанальная, вестибулярная, смешанная</p> <p>В. Тимпанальная, кохлеарная, смешанная</p> <p>Г. Мезотимпанальная, эптитимпанальная</p> <p>Запишите выбранный ответ - букву:</p> <table border="1"> <tr> <td>А</td> <td>Б</td> <td>В</td> <td>Г</td> </tr> </table>	А	Б	В	Г
А	Б	В	Г			
	10	<p>Прочитайте текст и выберите правильный ответ из предложенных</p> <p>Текст задания:</p> <p>Для какого заболевания характерен симптом Гризенгера?</p> <p>А. Тромбоз сигмовидного синуса</p> <p>Б. Менингит</p> <p>В. Болезнь Меньера</p> <p>Г. Отосклероз</p> <p>Запишите выбранный ответ - букву:</p>				

		<table border="1"> <tr> <td>А</td> <td>Б</td> <td>В</td> <td>Г</td> </tr> </table>	А	Б	В	Г
А	Б	В	Г			
11	<p>Прочитайте текст и выберите правильный ответ из предложенных</p> <p>Текст задания:</p> <p>Язвенно-пленчатая ангина Симановского вызывается:</p> <p>А. грибковой инфекцией</p> <p>Б. симбиозом веретенообразной палочки и спирохеты полости рта</p> <p>В. β-гемолитическим стрептококком</p> <p>Г. золотистым стафилококком</p> <p>Запишите выбранный ответ - букву:</p>	<table border="1"> <tr> <td>А</td> <td>Б</td> <td>В</td> <td>Г</td> </tr> </table>	А	Б	В	Г
А	Б	В	Г			
12	<p>Прочитайте текст и выберите правильный ответ из предложенных</p> <p>Текст задания:</p> <p>Возбудитель инфекционного мононуклеоза:</p> <p>А. β - гемолитический стрептококк группы А</p> <p>Б. вирус Эпштейна-Барр</p> <p>В. симбиоз веретенообразной палочки и спирохеты полости рта</p> <p>Г. Candida albicans</p> <p>Запишите выбранный ответ - букву:</p>	<table border="1"> <tr> <td>А</td> <td>Б</td> <td>В</td> <td>Г</td> </tr> </table>	А	Б	В	Г
А	Б	В	Г			
13	<p>Прочитайте текст и выберите правильный ответ из предложенных</p> <p>Текст задания:</p> <p>Клинические формы хронических фарингитов:</p> <p>А. гиперпластические и некротические</p> <p>Б. серозные и гнойные</p> <p>В. катаральные, атрофические, гипертрофические</p> <p>Г. простые и токсико-аллергические</p> <p>Запишите выбранный ответ - букву:</p>	<table border="1"> <tr> <td>А</td> <td>Б</td> <td>В</td> <td>Г</td> </tr> </table>	А	Б	В	Г
А	Б	В	Г			
14	<p>Прочитайте текст и выберите правильный ответ из предложенных</p> <p>Текст задания:</p> <p>Фарингит - это?</p> <p>А. Воспаление небных миндалин.</p>					

		<p>Б. Воспаление слизистой оболочки гортани. В. Воспаление задней стенки глотки. Г. Гипертрофия носоглоточной миндалины.</p> <p>Запишите выбранный ответ - букву:</p> <table border="1"> <tr> <td>А</td> <td>Б</td> <td>В</td> <td>Г</td> </tr> </table>	А	Б	В	Г
А	Б	В	Г			
	15	<p>Прочитайте текст и выберите правильный ответ из предложенных Текст задания: Палочка Волковича-Фриша является возбудителем: А. озы Б. склеромы В. дифтерии Г. туберкулеза</p> <p>Запишите выбранный ответ - букву:</p> <table border="1"> <tr> <td>А</td> <td>Б</td> <td>В</td> <td>Г</td> </tr> </table>	А	Б	В	Г
А	Б	В	Г			
	16	<p>Прочитайте текст и выберите правильный ответ из предложенных Текст задания: Характерная локализация певческих узелков гортани: А. свободный край желудочковых складок Б. передняя комиссура В. на границе передней и средней трети голосовых складок Г. задняя треть голосовых складок</p> <p>Запишите выбранный ответ - букву:</p> <table border="1"> <tr> <td>А</td> <td>Б</td> <td>В</td> <td>Г</td> </tr> </table>	А	Б	В	Г
А	Б	В	Г			
	17	<p>Прочитайте текст и выберите правильный ответ из предложенных Текст задания: Укажите симптомы, характерные для стеноза гортани в стадии субкомпенсации: А. голосовая щель до 4-5 мм, инспираторная одышка наблюдается в покое, дыхание сопровождается участием вспомогательной дыхательной мускулатуры, на вдохе наблюдается раздувание крыльев носа, шумное дыхание, бледность лица и кожных покровов, беспокойное поведение пациента. Б. Просвет голосовой 2-3 мм, пациент дышит часто, не глубоко, полусидячее положение с упором на руки, наблюдается цианоз лица и ногтевых фаланг, хриплый голос, повышенное</p>				

		<p>потоотделение, тахикардия</p> <p>В. стридорозное дыхание, акроцианоз, психомоторное возбуждение, страх смерти, произвольные мочеиспускание и дефекация</p> <p>Г. дыхание типа Чейн-Стокса, бледность кожных покровов, потеря сознания</p> <p>Запишите выбранный ответ - букву:</p> <table border="1" data-bbox="517 331 763 368"> <tr> <td>А</td> <td>Б</td> <td>В</td> <td>Г</td> </tr> </table>	А	Б	В	Г
А	Б	В	Г			
18		<p>Прочитайте текст и выберите правильный ответ из предложенных</p> <p>Текст задания:</p> <p>Укажите симптомы, характерные для подскладочного ларингита у детей (ложный круп):</p> <p>А. постепенное начало, смешанная одышка, осиплость, сухой «старческий кашель», постепенное начало симптоматики стеноза гортани</p> <p>Б. внезапное начало, инспираторная одышка, чистый голос, «лающий кашель», быстрое развитие симптомов стеноза гортани</p> <p>В. постепенное начало, смешанная одышка, осиплость, «лающий кашель», постепенное нарастание симптоматики стеноза гортани</p> <p>Г. асфиксия</p> <p>Запишите выбранный ответ - букву:</p> <table border="1" data-bbox="517 810 763 847"> <tr> <td>А</td> <td>Б</td> <td>В</td> <td>Г</td> </tr> </table>	А	Б	В	Г
А	Б	В	Г			
19		<p>Прочитайте текст и выберите правильный ответ из предложенных</p> <p>Текст задания:</p> <p>Пахидермия гортани чаще всего локализуется в области:</p> <p>А. надгортанника</p> <p>Б. черпаловидного хряща</p> <p>В. межчерпаловидного пространства</p> <p>Г. подскладочного пространства</p> <p>Запишите выбранный ответ - букву:</p> <table border="1" data-bbox="517 1246 763 1283"> <tr> <td>А</td> <td>Б</td> <td>В</td> <td>Г</td> </tr> </table>	А	Б	В	Г
А	Б	В	Г			
20		<p>Прочитайте текст и выберите правильный ответ из предложенных</p> <p>Текст задания:</p> <p>Какая доброкачественная опухоль гортани наиболее часто перерождается в рак?</p> <p>А. Папиллома</p> <p>Б. Фиброма</p>				

		<p>В. Ангиома Г. Полип</p> <p>Запишите выбранный ответ - букву:</p> <table border="1" data-bbox="517 256 763 292"> <tr> <td>А</td> <td>Б</td> <td>В</td> <td>Г</td> </tr> </table>	А	Б	В	Г
А	Б	В	Г			
		<p>Задания открытого типа с развернутым ответом – ситуационные задачи</p>				
1		<p>Прочитайте задачу и дайте развернутый ответ с решением Ситуационная задача:</p> <p>В порядке скорой помощи в Лор-отделение доставлена больная М., 63 лет, с жалобами на головную боль, шум в ушах и носовое кровотечение, возникшее после физической нагрузки. Больная пыталась самостоятельно остановить кровотечение, но безуспешно. Врачом скорой помощи введено 10 мл 10%-ного хлористого кальция и 3 мл 1%-ного викасола, но кровотечение продолжалось. Объективно: кожные покровы бледные, пульс 98 ударов в одну минуту слабого наполнения, ритмичный, А/Д — 210/110 мм ртутного столба, на верхушке сердца выслушивается систолический шум. Из обеих половин носа имеется обильное кровотечение. Анализ крови: гемоглобин— 107 мг%; эритроцитов — $5,5 \cdot 10^{12}$ г/л; лейкоцитов — $6,1 \cdot 10^9$ г/л; эозинофилов — 4 %; палочкоядерных — 1 %; сегментоядерных — 65 %; лимфоцитов — 28 %; моноцитов — 2 %; СОЭ—11 мм в час.</p> <p>Задание: Поставьте диагноз и назначьте лечение.</p>				
2		<p>Прочитайте задачу и дайте развернутый ответ с решением Ситуационная задача</p> <p>В лор-отделение по скорой помощи доставлен больной П., 25 лет, с жалобами на боль и припухлость в области носа, обильное носовое кровотечение и затруднение носового дыхания.</p> <p>Из анамнеза известно, что 30 минут назад был избит неизвестными лицами. Сознание не терял.</p> <p>Объективно: имеется выраженный отек мягких тканей лица, ссадины в области носа и лба. Наружный нос деформирован, в результате смещения в сторону носовых костей и лобного отростка верхней челюсти справа. При пальпации определяется крепитация костей носа.</p> <p>На рентгенограмме определяется перелом носовых костей, лобный отросток верхней челюсти с обеих сторон также имеет множество трещин.</p> <p>Задание: Поставьте диагноз и назначьте лечение.</p>				

3	<p>Прочитайте задачу и дайте развернутый ответ с решением</p> <p>Ситуационная задача</p> <p>К Лор-врачу обратился больной Н., 32 лет, с жалобами на резко выраженное затруднение носового дыхания справа. Из анамнеза известно, что 3 года назад была травма носа, за медицинской помощью не обращался.</p> <p>Объективно: деформации наружного носа нет, при осмотре полости носа носовая перегородка «S»-образно искривлена и справа соприкасается с нижней раковиной, отчего общий носовой ход полностью закрыт. Слева нижняя раковина отечна, розовой окраски, носовые ходы свободные. Остальные лор-органы без патологических изменений.</p> <p>Задание: Поставьте диагноз и назначьте лечение.</p>
4	<p>Прочитайте задачу и дайте развернутый ответ с решением</p> <p>Ситуационная задача</p> <p>Больной М., 19 лет, на амбулаторном приеме у оториноларинголога предъявляет жалобы на затрудненное носовое дыхание правой половиной носа, наличие чувства давления и напряжения в области верхней челюсти справа, болезненность в правой височной области, повышенную температуру тела.</p> <p>Из анамнеза выяснено, что болен в течение четырех дней. Начало заболевания связывает с переохлаждением.</p> <p>При осмотре обращает на себя внимание припухлость правой щеки.</p> <p>Передняя риноскопия: в правой половине носа имеет место гиперемия и отек слизистой оболочки среднего носового хода, выраженный отек слизистой нижней носовой раковины, полоска гноя, вытекающего из-под средней носовой раковины. Со стороны других Лор-органов без видимых патологических изменений. Температура тела 37,6°.</p> <p>При производстве диафаноскопии обнаружено отчетливое снижение светонасыщения правой верхнечелюстной пазухи.</p> <p>Задание: Поставьте диагноз и назначьте лечение.</p>
5	<p>Прочитайте задачу и дайте развернутый ответ с решением</p> <p>Ситуационная задача</p> <p>В клинику доставлен ребенок П., 10 лет, в тяжелом состоянии.</p> <p>У родителей удалось выяснить, что заболел остро 4 дня назад. После переохлаждения появился насморк, головная боль, температура достигала 39,5°. Озноб чередовался с проливным потом, появилась светобоязнь, дважды наблюдалась рвота, не связанная с приемом пищи.</p> <p>Ребенок вялый, в контакт вступает с трудом, положение вынужденное, горизонтальное, ноги согнуты в</p>

	<p>коленных и тазобедренных суставах, голова отведена назад. Выражены светобоязнь, ригидность затылочных мышц, положительные симптомы Кернига, Брудзинского.</p> <p>Риноскопия: слизистая оболочка полости носа гиперемирована, отечна, в обеих половинах носа гнойное отделяемое.</p> <p>На рентгенограммах имеется понижение пневматизации всех придаточных пазух носа.</p> <p>Задание: Предполагаемый диагноз. Назначьте план обследования и лечения больного.</p>
6	<p>Прочитайте задачу и дайте развернутый ответ с решением</p> <p>Ситуационная задача</p> <p>Больной Х., 12 лет, обратился в поликлинику с жалобами на затрудненное носовое дыхание, повышенную умственную утомляемость.</p> <p>Со слов матери ребенок учится на удовлетворительно, невнимательный, не может сосредоточиться на одном деле, рассеянный. Затрудненное носовое дыхание беспокоит с 5-летнего возраста.</p> <p>Объективно: носогубная складка сглажена, рот полуоткрыт. Слизистая оболочка нижних носовых раковин слегка отечная. Твердое небо готическое. В куполе носоглотки при задней риноскопии определяется разрастание глоточной миндалины, которая прикрывает хоаны на 2/3.</p> <p>На обзорной рентгенограмме придаточных пазух носа патологии не выявлено.</p> <p>Задание: Поставьте диагноз. Назначьте лечение.</p>
7	<p>Прочитайте задачу и дайте развернутый ответ с решением</p> <p>Ситуационная задача</p> <p>Больной К., 12 лет, обратился в поликлинику с жалобами на выраженную болезненность в горле, слабость, недомогание, боль в суставах, в области сердца, повышение температуры до 38°.</p> <p>Болен в течение трех дней. Заболевание возникло после еды мороженого.</p> <p>Объективно: слизистая оболочка зева гиперемирована и отечна, отмечается также гиперемия и отек слизистой оболочки, покрывающей лимфогранулы задней стенки глотки, язычной и глоточной миндалин. Небные миндалины сочные, через слизистую оболочку просвечивает большое количество желтоватых точек, величиной с просяное зерно. Выраженный регионарный лимфаденит.</p> <p>Задание: Предполагаемый диагноз, лечение.</p>
8	<p>Прочитайте задачу и дайте развернутый ответ с решением</p> <p>Ситуационная задача</p> <p>Больной И., 15 лет, обратился в поликлинику с жалобами на чувство болезненности, саднения в горле, незначительную слабость, недомогание, температура повышается не выше 37,5°.</p> <p>Заболевание связывает с общим охлаждением. Длительность заболевания 2 дня.</p>

	<p>Фарингоскопия: слизистая оболочка задней стенки глотки резко гиперемирована, отечна и на ней видны увеличенные отечные лимфогранулы. При риноскопии и ларингоскопии патологии не выявлено.</p> <p>Задание: Поставьте диагноз и назначьте лечение.</p>
9	<p>Прочитайте задачу и дайте развернутый ответ с решением Ситуационная задача</p> <p>Больной В., 14 лет, обратился на прием к лор-врачу с жалобами на часто рецидивирующие ангины (до 4—6 раз в год), которые возникают в любое время года как после холодно выпитой воды, так и охлаждения ног.</p> <p>Ангины беспокоят в течение 6 лет. В период между ангинами чувствует себя хорошо. За последние два года трижды проводили консервативное лечение: десенсибилизирующие препараты, витаминотерапия, промывание лакун антисептическими растворами, физиопроцедуры (тубусный кварц, УВЧ на область миндалин, микроволновая терапия), закаливающие процедуры. Но ангины продолжали беспокоить больного.</p> <p>Объективно: слизистая оболочка передних дужек небных миндалин гиперемирована. Небные миндалины увеличены II степени, бугристые и рубцово спаяны с дужками. Через слизистую оболочку видны нагноившиеся фолликулы.</p> <p>Задание: Поставьте диагноз и назначьте лечение.</p>
10	<p>Прочитайте задачу и дайте развернутый ответ с решением Ситуационная задача</p> <p>Больной 40 лет обратился с жалобами на гнусавость голоса, попадание во время еды жидкой пищи в нос. Никаких болевых ощущений не отмечает. При риноскопии патологии не выявлено. Фарингоскопия: на границе мягкого и твёрдого нёба определяется язва с резко очерченными краями, выраженной инфильтрацией окружающей ткани и синюшно-красной окраской слизистой оболочки вокруг; дно язвы «сальное», блестящее, кратерообразное.</p> <p>Задание: О каком заболевании следует думать? Какие исследования позволят подтвердить диагноз?</p>
11	<p>Прочитайте задачу и дайте развернутый ответ с решением Ситуационная задача</p> <p>К лор-врачу обратился больной К., 20 лет, с жалобами на ощущение щекотания, чувство саднения, заложенности в горле, сухой кашель, осиплость голоса.</p> <p>Больным себя считает в течение 2-х дней.</p> <p>При ларингоскопии видна гиперемия голосовых складок, припухлость их. Голосовая щель при дыхании свободна, широкая, при фонации между голосовыми складками образуется овальной формы щель.</p> <p>Задание: Поставьте диагноз и назначьте лечение.</p>
12	<p>Прочитайте задачу и дайте развернутый ответ с решением</p>

		<p>Ситуационная задача</p> <p>По экстренной помощи доставлен ребенок 3., 4 лет, с жалобами на приступообразное, особенно по ночам, затруднение дыхания, кашель лающего характера.</p> <p>Из анамнеза у матери выяснено, что накануне у ребенка появился небольшой насморк, днем ребенок был весел, играл, а ночью внезапно проснулся весь в поту, шумно дышал, ловил ртом воздух, метался в страхе, но голос оставался чистым, звучным. Эпидемических заболеваний в детском саду, в квартире ребенка или у соседей не зарегистрировано.</p> <p>При осмотре зева налета и пленок не обнаружено. Лимфатические узлы шеи не пальпируются.</p> <p>Задание: Ваш предполагаемый диагноз? Назначьте план обследования и лечения больному.</p>
13		<p>Прочитайте задачу и дайте развернутый ответ с решением</p> <p>Ситуационная задача</p> <p>К лор-врачу обратился больной Д., 53 лет, с жалобами на першение в горле, усиленное выделение мокроты, осиплость голоса.</p> <p>Из анамнеза выяснено, что голос изменился впервые около трех лет назад. Работа, связанная с частыми переохлаждениями и запыленностью воздуха.</p> <p>Ларингоскопия: обе половины гортани равномерно подвижные. Слизистая голосовых складок сероватого цвета, утолщена, особенно в области их свободного края. Слизистая оболочка желудочковых складок и межчерпаловидного пространства равномерно утолщена.</p> <p>Задание: Ваш предполагаемый диагноз? Назначьте план обследования и лечения.</p>
14		<p>Прочитайте задачу и дайте развернутый ответ с решением</p> <p>Ситуационная задача</p> <p>К оториноларингологу обратился больной З., 43 лет, с жалобами на осиплость голоса.</p> <p>Из анамнеза выяснено, что голос изменился два года назад, стал слабым.</p> <p>При объективном обследовании обнаружено расширение границ дуги аорты и сердца. Ларингоскопия: левая голосовая складка находится в «трупном» положении, то есть занимает промежуточное положение между теми, которые свойственны дыханию и фонации. Правая голосовая складка при фонации заходит за среднюю линию, а черпаловидный хрящ ложится позади запавшего вперед левого черпаловидного хряща. Надгортанник при фонации смещается вправо. Голосовая щель имеет вид прямоугольного треугольника, но достаточна для дыхания.</p> <p>Задание: Ваш предполагаемый диагноз? Назначьте лечение.</p>
15		<p>Прочитайте задачу и дайте развернутый ответ с решением</p> <p>Ситуационная задача</p>

		<p>Больной 60 лет обратился к оториноларингологу по поводу нарастающего затруднённого дыхания.</p> <p><u>При ларингоскопии</u> в гортани выявлен эрозированный инфильтрат с бугристой поверхностью, располагающийся в вестибулярном отделе, больше справа.</p> <p><u>Объективно</u>: паратрахеально и параларингеально справа пальпируются пакеты лимфатических узлов.</p> <p>Задания:</p> <ol style="list-style-type: none"> 1. Ваш предполагаемый диагноз? 2. Составьте план дополнительных методов обследования.
16		<p>Прочитайте задачу и дайте развернутый ответ с решением</p> <p>Ситуационная задача</p> <p>Больной Е., 36 лет, обратился в Лор-клинику в порядке экстренной помощи с жалобами на интенсивную боль стреляющего характера в правом ухе, иррадиирующую в височную область, гноетечение, понижение слуха.</p> <p>За 3 дня до заболевания самостоятельно извлекал с помощью спичек серную пробку из наружного слухового прохода. Через день возникла болезненность в ухе, которая постепенно нарастала, стала мучительной и лишила больного сна, а затем появилось гноетечение.</p> <p>Объективно: кожа перепончато-хрящевое отдела наружного слухового прохода резко инфильтрирована, отделяемое гнойное. Из-за резкого сужения наружного слухового прохода определяется лишь часть перламутрово-серой барабанной перепонки.</p> <p>Задание: Поставьте диагноз и назначьте лечение.</p>
17		<p>Прочитайте задачу и дайте развернутый ответ с решением</p> <p>Ситуационная задача</p> <p>Больная Ф., 14 лет. Жалобы на сильную боль в левом ухе, понижение слуха, повышение температуры, головную боль.</p> <p>Заболела накануне ночью, появилась сильная боль в ухе стреляющего характера, которая несколько уменьшилась после принятия анальгина и наложения теплой повязки.</p> <p>Объективно: область сосцевидного отростка и ушная раковина слева не изменены, наружный слуховой проход широкий, чистый, барабанная перепонка резко гиперемирована, выпячена в задне-верхнем квадранте, опознавательные пункты не определяются.</p>

Задание: Поставьте диагноз. Назначьте лечение.

18

Прочитайте задачу и дайте развернутый ответ с решением
Ситуационная задача

В лор-отделение доставлен по скорой помощи больной Э., 17 лет. Из анамнеза выявлено, что заболевание началось 2 недели назад, когда появились боли стреляющего характера в левом ухе, гнойные выделения из него. Лечился в поликлинике, после чего наступило улучшение. 3 дня назад состояние больного резко ухудшилось. Вновь поднялась температура до 38°, значительно увеличилось количество гнойного отделяемого из уха, появилась боль с иррадиацией в заушную область и в затылок.

При объективном исследовании установлено: значительная припухлость в области сосцевидного отростка слева, ушная раковина оттопырена. При пальпации поверхности сосцевидного отростка определяется флюктуация, резкая болезненность. В левом наружном слуховом проходе обильное сливкообразное гнойное отделяемое, после удаления которого определяется нависание задне-верхней стенки костного отдела слухового прохода. Видимые участки барабанной перепонки отечны, гиперемированы, виден пульсирующий рефлекс.

Задание: Поставьте диагноз и назначьте лечение.

19

Прочитайте задачу и дайте развернутый ответ с решением
Ситуационная задача

Больной К., 35 лет, жалуется на постоянный шум и на понижение слуха справа.

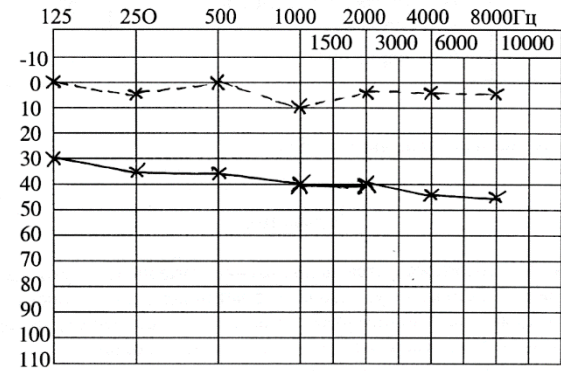
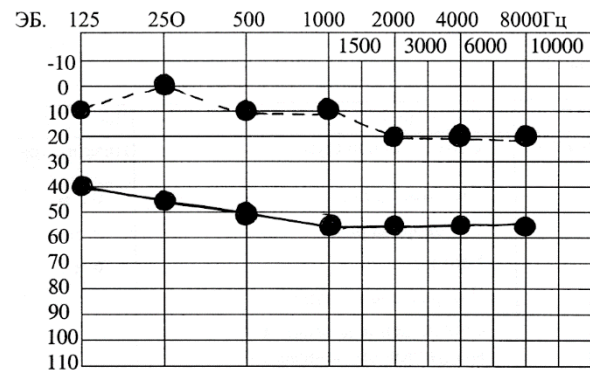
Из анамнеза известно, что понижение слуха произошло постепенно на протяжении 20 лет. Окружающие стали говорить больному, что он не дослышит, но не обращал на это внимания. Затем в правом ухе появился шум, напоминающий шум леса. Шум усиливается в ночное время, когда дома становится тихо. Больной считает, что из-за шума плохо слышит, но отмечает, что при работе на токарном станке он хорошо слышит обращенные к нему слова.

Объективно: наружные слуховые проходы широкие, серы нет, барабанные перепонки, истончены, опознавательные пункты хорошо выражены.

Правое ухо	Акуметрия	Левое ухо
Низкого тона	Субъективный шум	Низкого тона
Ушной раковины	Шепотная речь	0,5 м

1,5 м	Разговорная речь	2,5 м
6 м	Громкая речь	6 м
—	Латерализация звука	—
—	Соотношение костной и воздушной проводимости	—
24"	Костная проводимость С128 норма 20"	22"
5"	Воздушная проводимость С128 норма 40"	10"
20"	С2048 норма 60"	30"

Аудиограмма



Аудиограмма №3

	прав	лев
воздушн	●—●	*—*
костный	●-●	*-*

Поставьте диагноз. Назначьте лечение.

20	<p>Прочитайте задачу и дайте развернутый ответ с решением</p> <p>Ситуационная задача</p> <p>Машиной скорой помощи в ЛОР-отделение доставлен больной Н., 9 лет, в тяжелом состоянии с жалобами на мучительную головную боль, светобоязнь, тошноту, рвоту. Пять дней назад остро заболело левое ухо, отмечает понижение слуха.</p> <p>Объективно: положение ребенка вынужденное (согнутые ноги и запрокинутая голова), лицо бледное, страдальческое. Иногда появляется возбуждение, повышенная раздражительность. Имеется ригидность затылочных мышц, положительные симптомы Кернига, Брудзинского. Выявляются патологические рефлексы Гордона, Бабинского.</p> <p>Отоскопия: выраженная гиперемия и отек барабанной перепонки слева, опознавательные пункты не определяются; справа барабанная перепонка не изменена.</p> <p>Анализ крови: Нв—150 млг%, эритроцитов — $4,5 \cdot 10^{12}$/л, лейкоцитов — $16 \cdot 10^9$/л, эозинофилов — 0, базофилов—1, палочкоядерных — 3, сегментоядерных— 67, лимфоцитов—23, моноцитов— 6, СОЭ — 56 мм в час.</p> <p>Больному произведена спинномозговая пункция: жидкость мутная, давление 400 мм водного столба, цитоз 2000 клеток за счет полинуклеаров, белка —2,5%, сахар—40 мг, хлоридов—400 мг, высеялся стафилококк.</p> <p>Задание: Поставьте диагноз. Назначьте лечение.</p>
	Практические задания – демонстрация практических навыков.
1.	Продемонстрировать наружный осмотр, пальпацию носа и околоносовых пазух.
2.	Продемонстрировать переднюю риноскопию
3.	Продемонстрировать заднюю риноскопию.
4.	Продемонстрировать проведение передней тампонады носа на фантоме для остановки носового кровотечения.
5.	Продемонстрировать заднюю тампонаду носа для остановки кровотечения на фантоме.
6.	Продемонстрировать наружный осмотр и пальпацию глотки
7.	Продемонстрировать орофарингоскопию

	8	Продemonстрировать наружный осмотр и пальпацию гортани								
	9	Продemonстрировать непрямую ларингоскопию								
	10	Продemonстрировать наружный осмотр и пальпацию уха								
	11	Продemonстрировать отоскопию								
	12	Продemonстрировать исследование слуха разговорной и шепотной речью								
	13	Продemonстрировать опыт Ринне								
	14	Продemonстрировать опыт Вебера								
	15	Продemonстрировать опыт Желе								
	16	Продemonстрировать методы проходимости слуховых труб								
	17	Рассказать о методике проведения тональной пороговой аудиометрии								
	18	Прочитать аудиограмму								
	19	Продemonстрировать выявление спонтанного нистагма.								
	20.	Провести исследование устойчивости в позе Ромберга.								
ПК-13. Способность и готовность к выявлению больных инфекционными и неинфекционными болезнями, обусловленными действием биологических, физических и химических факторов	Задания закрытого типа на установление соответствия									
	1	<p>Прочитайте текст и установите соответствия.</p> <p>Текст задания: Установите соответствие между фарингоскопической картиной ротоглотки и видом ангины</p> <p>К каждой позиции, данной в левом столбце, подберите соответствующую позицию из правого столбца.</p> <table border="1" data-bbox="517 1075 1379 1473"> <thead> <tr> <th></th> <th>Объект</th> <th></th> <th>Характеристика</th> </tr> </thead> <tbody> <tr> <td>A</td> <td>разлитая гиперемия слизистой оболочки миндалин с распространением на края нёбных дужек, миндалины несколько увеличены, отечны, сосуды инъецированы</td> <td>1</td> <td>Лакунарная ангина</td> </tr> </tbody> </table>			Объект		Характеристика	A	разлитая гиперемия слизистой оболочки миндалин с распространением на края нёбных дужек, миндалины несколько увеличены, отечны, сосуды инъецированы	1
	Объект		Характеристика							
A	разлитая гиперемия слизистой оболочки миндалин с распространением на края нёбных дужек, миндалины несколько увеличены, отечны, сосуды инъецированы	1	Лакунарная ангина							

		Б	разлитая гиперемия, инфильтрация, отечность нёбных миндалин с распространением на мягкое нёбо и дужки. На поверхности миндалин просвечивающие через слизистую оболочку нагноившиеся фолликулы миндалин	2	Катаральная ангина	
		В	на гиперемированной поверхности слизистой оболочки миндалин в области устьев лакун некроза и слущивания эпителия в виде островков желтовато-белого налета.	3	Язвенно-некротическая ангина (Симановского-ПлаутаВенсана)	
		Г	на зевной поверхности одной из миндалин обнаруживают серовато-желтые или серовато-зеленые массы, после снятия которых видна кратерообразная язва с неровными краями, дно которой покрыто грязноватым серожелтым налетом	4	Фолликулярная ангина	

Запишите выбранные цифры под соответствующими буквами:

А	Б	В	Г

Прочитайте текст и установите соответствия.

Текст задания: Установите соответствие между определениями и заболеваниями.

К каждой позиции, данной в левом столбце, подберите соответствующую позицию из правого столбца.

2

	Объект		Характеристика
А	Паратонзиллярный абсцесс	1	Гнойное расплавление участка миндалина
Б	Парафарингеальный абсцесс	2	гнойное воспаление рыхлой клетчатки между фасцией глоточной мускулатуры и предпозвоночной пластинкой шейной фасции
В	Ретрофарингеальный абсцесс	3	нагноение клетчатки парафарингеального пространства
Г	Интатонзиллярный абсцесс	4	Воспаление между капсулой миндалина и глоточной фасцией, покрывающей констрикторы

			ГЛОТКИ.
--	--	--	---------

Запишите выбранные цифры под соответствующими буквами:

А	Б	В	Г

Задания закрытого типа на установление соответствия.

Прочитайте текст и установите соответствия.

Текст задания: Установите соответствие между фарингоскопической картиной ротоглотки и видом ангины

К каждой позиции, данной в левом столбце, подберите соответствующую позицию из правого столбца.

3

	Объект		Характеристика
А	разлитая гиперемия слизистой оболочки миндалин с распространением на края нёбных дужек, миндалины несколько увеличены, отечны, сосуды инъецированы	1	Лакунарная ангина
Б	разлитая гиперемия, инфильтрация, отечность нёбных миндалин с распространением на мягкое нёбо и дужки. На поверхности миндалин просвечивающие через слизистую	2	Катаральная ангина

	оболочку нагноившиеся фолликулы миндалин		
В	на гиперемированной поверхности слизистой оболочки миндалин в области устьев лакун некроза и слущивания эпителия в виде островков желтовато-белого налета.	3	Язвенно-некротическая ангина (Симановского- ПлаутаВенсана)
Г	на зевной поверхности одной из миндалин обнаруживают серовато-желтые или серовато-зеленые массы, после снятия которых видна кратерообразная язва с неровными краями, дно которой покрыто грязноватым серожелтым налетом	4	Фолликулярная ангина

Запишите выбранные цифры под соответствующими буквами:

А	Б	В	Г

4

Прочитайте текст и установите соответствия.

Текст задания: Установите соответствие между патологией и данными ларингоскопического осмотра.
 К каждой позиции, данной в левом столбце, подберите соответствующую позицию из правого столбца.

	Объект		Характеристика
А	Диффузный гипертрофический ларингит	1	в межчерпаловидном пространстве слизистая оболочка утолщена, на ее поверхности имеются эпидермальные ограниченные выросты, внешне напоминающие мелкую бугристость
Б	певческие узелки	2	слизистая оболочка утолщена, пастозна, гиперемирована; края голосовых складок утолщены и деформированы на всем протяжении, что препятствует их полному смыканию
В	пахидермия гортани	3	гипертрофированная слизистая оболочка выступает из желудочка гортани и частично прикрывает голосовые складки, препятствуя полному смыканию голосовой

			щели, обуславливая хриплое звучание голоса
Г	Выпадение (пролапс) морганиева желудочка	4	на границе между передней и средней третями голосовых складок на их краях расположены симметричные образования в виде соединительнотканых выростов (узелков) на широком основании диаметром 1-2 мм
Д	Хронический подскладочный ларингит	5	гипертрофия слизистой оболочки подголосового пространства, суживающая голосовую щель

Запишите выбранные цифры под соответствующими буквами:

А	Б	В	Г	Д

5

Прочитайте текст и установите соответствия.

Текст задания: Установите соответствие между стадиями стеноза дыхательных путей и клиническими проявлениями стеноза.

К каждой позиции, данной в левом столбце, подберите соответствующую позицию из правого столбца.

	Объект		Характеристика
А	Стадия компенсации	1	в покое инспираторная одышка, втяжение межреберных промежутков, мягких тканей яремной, а также над- и подключичных ямок, раздувание крыльев носа, стридор, бледность кожных покровов, беспокойное состояние больного.
Б	Стадия субкомпенсации	2	Дыхание частое и поверхностное, больной занимает вынужденное полусидячее положение, гортань совершает максимальные экскурсии, лицо приобретает бледно-синюшный цвет, появляются чувство страха, холодный липкий пот, цианоз губ, кончика носа, ногтевых фаланг, пульс становится частым.
В	Стадия декомпенсации	3	дыхание свистящее, прерывистое, по типу Чейна-Стокса. Постепенно паузы

			между дыхательными циклами увеличиваются и прекращаются совсем
Г	Стадия асфиксии (терминальная стадия).	4	урежение и углубление дыхательных экскурсий, укорочение или выпадением пауз между вдохом и выдохом, уменьшение числа пульсовых ударов, одышка при физической нагрузке

Запишите выбранные цифры под соответствующими буквами:

А	Б	В	Г

6

Прочитайте текст и установите соответствия.

Текст задания: Установите соответствие между стадиями стеноза дыхательных путей и шириной головной щели.

К каждой позиции, данной в левом столбце, подберите соответствующую позицию из правого столбца.

	Объект		Характеристика
А	Стадия компенсации	1	0-1 мм
Б	Стадия	2	2-3 мм

	субкомпенсации		
В	Стадия декомпенсации	3	4-5 мм
Г	Стадия асфиксии (терминальная стадия).	4	5-6 мм

Запишите выбранные цифры под соответствующими буквами:

А	Б	В	Г

Прочитайте текст и установите соответствия.

Текст задания: Установите соответствие между функциональными дисфониями и клиническими проявлениями дисфоний.

К каждой позиции, данной в левом столбце, подберите соответствующую позицию из правого столбца.

7

	Объект		Характеристика
А	Гипотонусная дисфония	1	нарушение голосовой функции, обусловленное повышением тонуса голосовых складок.
Б	Гипертонусная дисфония	2	нарушение голосовой функции, обусловленное понижением тонуса

			голосовых складок и других мышц, участвующих в голосообразовании.
В	Гипо-гипертонусная дисфония	3	нарушения голоса, возникающие в период мутации
Г	Афония	4	нарушение голосовой функции за счёт понижения тонуса голосовых складок с формированием фонации на уровне вестибулярных складок с последующим развитием их гипертрофии
Д	Мутационная дисфония	5	отсутствие звучности голоса при сохранении шепотной речи
Е	Спастическая дисфония	6	нарушение голоса, характеризующееся напряжённо-сдавленной прерывистой фонацией, дрожанием, охрипостью, нарушением разборчивости речи.

Запишите выбранные цифры под соответствующими буквами:

А	Б	В	Г	Д	Е

8

Прочитайте текст и установите соответствие.
 Установите соответствие способов лечения с нозологиями.
 К каждой позиции, данной в левом столбце, подберите соответствующую позицию из правого столбца:

	Объект		Характеристика
А	Пункция синуса	1	Искривление перегородки носа
Б	Сосудосуживающие капли в нос	2	Острый гайморит.
В	Септопластика	3	Острый тубоотит
Г	Острый гнойный средний отит	4	Трахеостомия
Д	Стеноз гортани IV степени.	5	Парацентез

Запишите выбранные цифры под соответствующими буквами:

А	Б	В	Г	Д

9

Прочитайте текст и установите соответствие.
 Установите соответствие средних порогов слуха и степени снижения слуха.
 К каждой позиции, данной в левом столбце, подберите соответствующую позицию из правого столбца:

	Объект		Характеристика

А	26-40 дБ	1	Глухота
Б	56-70 дБ	2	II
В	71-90 дБ	3	III
Г	41-55 дБ	4	IV
Д	>91 дБ	5	I

Запишите выбранные цифры под соответствующими буквами:

А	Б	В	Г	Д

10

Прочитайте текст и установите соответствие.

Установите соответствие камертональной пробы и цели исследования.

К каждой позиции, данной в левом столбце, подберите соответствующую позицию из правого столбца:

	Объект		Характеристика
А	Проба Ринне	1	Сравнение костного и воздушного звукопроводения
Б	Проба Швабаха	2	Оценка латерализации звука по костной ткани
В	Проба Вебера	3	Сравнение костной проводимости здорового и больного уха

Г	Проба Федеричи	4	Определение наличия или отсутствия подвижности основания стремени
Д	Проба Желе	5	Сравнение костной проводимости и тканевой проводимости с козелка

Запишите выбранные цифры под соответствующими буквами:

А	Б	В	Г	Д

11

Прочитайте текст и установите соответствие.

Установите соответствие нозологии и метода выявления (исследования).

К каждой позиции, данной в левом столбце, подберите соответствующую позицию из правого столбца:

	Объект		Характеристика
А	Аносмия	1	КТ височных костей
Б	Острый гайморит	2	МРТ мосто-мозжечковых углов
В	Холестеатома среднего уха	3	МРТ non-EPI DWI
Г	Отосклероз	4	Рентгенография придаточных

			пазух носа
Д	Отоакустическая невринома	5	Ольфактометрия

Запишите выбранные цифры под соответствующими буквами:

А	Б	В	Г	Д

12

Прочитайте текст и установите соответствие.

Установите соответствие анатомической структуры и места выхода в полости носа.

К каждой позиции, данной в левом столбце, подберите соответствующую позицию из правого столбца:

	Объект		Характеристика
А	Гайморова пазуха	1	Нижний носовой ход
Б	Носослезный канал	2	Средний носовой ход
В	Основная (клиновидная) пазуха	3	Верхний носовой ход

Запишите выбранные цифры под соответствующими буквами:

А	Б	В

13

Прочитайте текст и установите соответствие.

Установите соответствие между заболеваниями среднего уха и отоскопической картиной.

К каждой позиции, данной в левом столбце, подберите соответствующую позицию из правого столбца:

	Объект		Характеристика
А	Острый тубоотит	1	Уровень жидкость за барабанной перепонкой
Б	Острый гнойный средний отит	2	Петрификаты и рубцы на барабанной перепонке
В	Экссудативный средний отит	3	Перфорация в ненатянутой части барабанной перепонки
Г	Адгезивный средний отит	4	Гиперемия, выбухание барабанной перепонки, отсутствие опознавательных пунктов барабанной перепонки
Д	Хронический гнойный средний отит	5	втянутость барабанной перепонки, отсутствие или укорочение светового конуса

Запишите выбранные цифры под соответствующими буквами:

А	Б	В	Г	Д

Прочитайте текст и установите соответствие.
 Установите соответствие между стадиями острого гнойного среднего отита и отоскопической картиной.

К каждой позиции, данной в левом столбце, подберите соответствующую позицию из правого столбца:

	Объект		Характеристика
А	Стадия тубоотита	1	Перфорация барабанной перепонки, гноетечение
Б	Стадия катарального воспаления	2	Прекращение гноетечения, рубцевание барабанной перепонки, различимы опознавательные пункты.
В	Доперфоративная стадия	3	Радиальная гиперемия, инъекция сосудов по ходу рукоятки молоточка
Г	Стадия перфорации	4	Гиперемия, взбухание барабанной перепонки, отсутствие опознавательных пунктов барабанной

14

			перепонки
Д	Репаративная стадия	5	втянутость барабанной перепонки, отсутствие или укорочение светового конуса

Запишите выбранные цифры под соответствующими буквами:

А	Б	В	Г	Д

15

Прочитайте текст и установите соответствие.

Установите соответствие между стадиями острого гнойного среднего отита и клиническими проявлениями.

К каждой позиции, данной в левом столбце, подберите соответствующую позицию из правого столбца:

	Объект		Характеристика
А	Стадия тубоотита	1	Восстановление слуха
Б	Стадия катарального воспаления	2	Сильная боль в ухе, снижение слуха, повышение температуры тела до 38-39 °С, симптомы интоксикации
В	Доперфоративная стадия	3	Заложенность уха, аутофония
Г	Стадия перфорации	4	Боли стреляющего характера,

			снижение слуха
Д	Репаративная стадия	5	Стихание боли в ухе, гноетечение из уха

Запишите выбранные цифры под соответствующими буквами:

А	Б	В	Г	Д

Прочитайте текст и установите соответствие.

Установите соответствие между терминами и определениями.

К каждой позиции, данной в левом столбце, подберите соответствующую позицию из правого столбца:

	Объект		Характеристика
А	Мастоидит	1	вовлечение в воспалительный процесс скулового отростка
Б	Сквамит	2	гнойное воспаление слизистой оболочки и костной ткани сосцевидного отростка височной кости.
В	Зигоматицит	3	вовлечение в воспалительный процесс чешуи

16

			височной кости
Г	Петрозит	4	гнойное воспаление пирамиды височной кости

Запишите выбранные цифры под соответствующими буквами:

А	Б	В	Г

17

Прочитайте текст и установите соответствие.

Установите соответствие между заболеваниями уха и клинической симптоматикой.

К каждой позиции, данной в левом столбце, подберите соответствующую позицию из правого столбца:

	Объект		Характеристика
А	Нейросенсорная тугоухость	1	Боль в ухе, снижение слуха, повышение температуры тела, симптомы интоксикации
Б	Болезнь Меньера	2	Зуд в ухе
В	Острый гнойный средний отит	3	Снижение слуха, шум в ушах
Г	Лабиринтит	4	рецидивирующие приступы прогрессирующей глухоты (чаще

			односторонней), шума в ушах, системного головокружения, нарушения равновесия и вегетативных расстройств
Д	Отомикоз	5	Системное головокружение, снижение слуха, шум в ухе, нистагм

Запишите выбранные цифры под соответствующими буквами:

А	Б	В	Г	Д

Прочитайте текст и установите соответствие.
Установите соответствие между диагнозом и лечением.

К каждой позиции, данной в левом столбце, подберите соответствующую позицию из правого столбца:

18

	Объект		Характеристика
А	Серная пробка	1	удаление полипов и полипозно-измененной слизистой оболочки из полости носа и пораженных околоносовых пазух

Б	отгематома	2	парацентез барабанной перепонки, антимикробные, обезболивающие и противовоспалительные препараты, своевременная эвакуация содержимого барабанной полости.
В	Острый гнойный средний отит доперфоративная стадия	3	удаление путем промывания слухового прохода теплым дезинфицирующим раствором
Г	хронический полипозно-гнойный риносинусит	4	удаление корок и отделяемого из носа с помощью масляных капель, физиологического раствора, тампонада полости носа тампонами, смоченными раствором Люголя, поливитамины, препараты железа
Д	Атрофический ринит	5	пункция полости гематомы и аспирация содержимого, давящая асептическая повязка, противовоспалительная, гипосенсибилизирующая терапия

Запишите выбранные цифры под соответствующими буквами:

А	Б	В	Г	Д

Прочитайте текст и установите соответствие.
 Установите соответствие между стадиями острого гнойного среднего отита и фарингоскопическими признаками проявлениями.

К каждой позиции, данной в левом столбце, подберите соответствующую позицию из правого столбца:

	Анатомическая структура		Место выхода в полости носа
А	Ангина при скарлатине	1	Температура свыше 38 С, увеличение регионарных лимфатических узлов, гепатоспленомегалия, ангиноподобные изменения в полости рта, в ОАК – атипичные мононуклеары
Б	Ангина при дифтерии	2	Общая интоксикация, наличие красных пятен различной величины на слизистой оболочке глотки и пятен Филатова-Коплика на слизистой оболочке щек, наличие катаральных явлений верхних дыхательных путей.
В	Ангина при кори	3	Общая интоксикация, высокая температура,

19

				наличие серых отделяемых на миндалинах и стенках глотки грязно-серых трудно отделяемых налетов небных миндалин	
		Г	Инфекционный мононуклеоз	4	Молодой возраст, незаметное начало заболевания, наличие легко снимающихся налетов на одной, реже на обеих миндалинах, наличие язв, увеличение регионарных лимфатических узлов, отсутствие температуры или субфебрилитет, неприятный запах изо рта
		Д	Ангина Симановского-Плаута-Венсана	5	Общая интоксикация, лихорадка, ярко малиновый язык на 3-4 сутки от начала заболевания, наличие энантемы, кожная сыпь, регионарный лимфаденит, наличие «специфической маски» - яркий румянец, бледный носогубный

			треугольник
--	--	--	-------------

Запишите выбранные цифры под соответствующими буквами:

А	Б	В	Г	Д

Прочитайте текст и установите соответствие.

Установите соответствие между типами тимпаноластики и способом проведения

К каждой позиции, данной в левом столбце, подберите соответствующую позицию из правого столбца:

	Анатомическая структура		Место выхода в полости носа
А	Тимпаноластика 1 типа	1	«колумелла-эффект»
Б	Тимпаноластика 2 типа	2	Создание с помощью лоскута новой тимпанальной полости, в которую открывается слуховая труба и круглое окно улитки (редуцированная тимпанальная полость)
В	Тимпаноластика 3 типа	3	Простая миринголастика

20

Г	Тимпанопластика 4 типа	4	фенестрация
Д	Тимпанопластика 5 типа	5	Реконструкция поврежденной цепочки цепи слуховых косточек путем замещения дефекта аутологичным костным или хрящевым трансплантатом

Запишите выбранные цифры под соответствующими буквами:

А	Б	В	Г	Д

Задания открытого типа с развернутым ответом

1. Прочитайте текст и дайте развернутый ответ.
Текст задания: Искривление носовой перегородки, лечение, показание к хирургическому лечению.
2. Прочитайте текст и дайте развернутый ответ.
Текст задания: Методы остановки носового кровотечения.
3. Прочитайте текст и дайте развернутый ответ.
Текст задания: Лечение острого ринита.
4. Прочитайте текст и дайте развернутый ответ.
Текст задания: Лечение острого гнойного верхнечелюстного синусита.
5. Прочитайте текст и дайте развернутый ответ.

		Текст задания: Лечение острого катарального фарингита.
	6	Прочитайте текст и дайте развернутый ответ. Текст задания: Лечение острого тонзиллита.
	7	Прочитайте текст и дайте развернутый ответ. Текст задания: Лечение хронического тонзиллита.
	8	Прочитайте текст и дайте развернутый ответ. Текст задания: Аденоиды, лечение, показания к хирургическому лечению.
	9	Прочитайте текст и дайте развернутый ответ. Текст задания: Лечение острого катарального ларингита.
	10	Прочитайте текст и дайте развернутый ответ. Текст задания: Лечение инфильтративного ларингита, показания к хирургическому лечению
	11	Прочитайте текст и дайте развернутый ответ. Текст задания: Лечение ложного крупа.
	12	Прочитайте текст и дайте развернутый ответ. Текст задания: Лечение хронического гипертрофического ларингита.
	13	Прочитайте текст и дайте развернутый ответ. Текст задания: Стеноз гортани и трахеи, лечение
	14	Прочитайте текст и дайте развернутый ответ. Текст задания: Лечение перихондрита ушной раковины.
	15	Прочитайте текст и дайте развернутый ответ. Текст задания: Лечение экссудативного среднего отита.
	16	Прочитайте текст и дайте развернутый ответ. Текст задания: Лечение острого гнойного среднего отита.
	17	Прочитайте текст и дайте развернутый ответ. Текст задания: Мастоидит, лечение.

	18	Прочитайте текст и дайте развернутый ответ. Текст задания: Хронический гнойный средний отит, лечение.				
	19	Прочитайте текст и дайте развернутый ответ. Текст задания: Лабиринтит, лечение.				
	20	Прочитайте текст и дайте развернутый ответ. Текст задания: Острая и хроническая нейросенсорная тугоухость, лечение.				
	21	Прочитайте текст и дайте развернутый ответ. Текст задания: Отосклероз, лечение.				
		Задания закрытого типа с выбором одного ответа из числа предложенных.				
	1	Прочитайте текст и выберите правильный ответ из предложенных Текст задания: Полипы в полости носа – это: А. доброкачественная опухоль Б. злокачественная опухоль В. переходно-клеточная опухоль Г. не являются опухолью Запишите выбранный ответ - букву: <table border="1" data-bbox="519 997 763 1050"> <tr> <td>А</td> <td>Б</td> <td>В</td> <td>Г</td> </tr> </table>	А	Б	В	Г
А	Б	В	Г			
	2	Прочитайте текст и выберите правильный ответ из предложенных Текст задания: Какое наиболее опасное осложнение при фурункулезе носа? А. реактивный отек мягких тканей носа Б. образование свища В. тромбоз вен лица Г. острый гнойный синусит Запишите выбранный ответ - букву:				

		<table border="1"> <tr> <td>А</td> <td>Б</td> <td>В</td> <td>Г</td> </tr> </table>	А	Б	В	Г
А	Б	В	Г			
	3	<p>Прочитайте текст и выберите правильный ответ из предложенных</p> <p>Текст задания:</p> <p>Пансинусит – это:</p> <p>А. Поражение всех пазух. Б. Поражение всех пазух с одной стороны. В. Поражение основной пазухи. Г. Киста пазухи.</p> <p>Запишите выбранный ответ - букву:</p> <table border="1"> <tr> <td>А</td> <td>Б</td> <td>В</td> <td>Г</td> </tr> </table>	А	Б	В	Г
А	Б	В	Г			
	4	<p>Прочитайте текст и выберите правильный ответ из предложенных</p> <p>Текст задания:</p> <p>Показанием к операции при искривлении перегородки носа является:</p> <p>А. хронический тонзиллит Б. атрофический ринит В. острый гайморит Г. затруднение носового дыхания</p> <p>Запишите выбранный ответ - букву:</p> <table border="1"> <tr> <td>А</td> <td>Б</td> <td>В</td> <td>Г</td> </tr> </table>	А	Б	В	Г
А	Б	В	Г			
	5	<p>Прочитайте текст и выберите правильный ответ из предложенных</p> <p>Текст задания:</p> <p>Принципиальное различие зловонного насморка от простого атрофического заключается в:</p> <p>А. наличии неприятного запаха Б. распространении процесса атрофии со слизистой оболочки на костные и хрящевые стенки полости носа В. присоединении дополнительной инфекции Г. нарушении общего состояния больного</p>				
	6	<p>Прочитайте текст и выберите правильный ответ из предложенных</p> <p>Текст задания:</p>				

		<p>Укажите ангину при заболеваниях крови:</p> <p>А. катаральная Б. фарингомикоз В. ангина при ВИЧ-инфекции; Г. моноцитарная ангина.</p> <p>Запишите выбранный ответ - букву:</p> <table border="1"> <tr> <td>А</td> <td>Б</td> <td>В</td> <td>Г</td> </tr> </table>	А	Б	В	Г
А	Б	В	Г			
	7	<p>Прочитайте текст и выберите правильный ответ из предложенных</p> <p>Текст задания:</p> <p>Укажите возможное осложнение ангин:</p> <p>А. паратонзиллит; Б. конъюнктивит; В. этмоидит; Г. бронхит;</p> <p>Запишите выбранный ответ - букву:</p> <table border="1"> <tr> <td>А</td> <td>Б</td> <td>В</td> <td>Г</td> </tr> </table>	А	Б	В	Г
А	Б	В	Г			
	8	<p>Прочитайте текст и выберите правильный ответ из предложенных</p> <p>Текст задания:</p> <p>Укажите объективные признаки гиперкератоза, лептотрихоза глотки:</p> <p>А. слизистая оболочка миндалин ярко гиперемирована; Б на поверхности миндалин видны остроконечные белые шипы; В. слизистая оболочка миндалин инфильтрирована; Г.стекловидный отек uvulae.</p> <p>Запишите выбранный ответ - букву:</p> <table border="1"> <tr> <td>А</td> <td>Б</td> <td>В</td> <td>Г</td> </tr> </table>	А	Б	В	Г
А	Б	В	Г			
	9	<p>Прочитайте текст и выберите правильный ответ из предложенных</p> <p>Текст задания:</p> <p>Выберите метод радикального хирургического лечения больных хроническим тонзиллитом:</p> <p>А. двусторонняя тонзиллотомия; Б. двусторонняя тонзиллэктомия; В. аденотомия;</p>				

		<p>Г. вскрытие кисты миндалины; Запишите выбранный ответ - букву:</p> <table border="1"> <tr> <td>А</td> <td>Б</td> <td>В</td> <td>Г</td> </tr> </table>	А	Б	В	Г
А	Б	В	Г			
	10	<p>Прочитайте текст и выберите правильный ответ из предложенных</p> <p>Текст задания:</p> <p>Укажите наиболее частую локализацию паратонзиллярного абсцесса:</p> <p>А. задняя; Б. передневерхняя; В. боковая; Г. нижняя;</p> <p>Запишите выбранный ответ - букву:</p> <table border="1"> <tr> <td>А</td> <td>Б</td> <td>В</td> <td>Г</td> </tr> </table>	А	Б	В	Г
А	Б	В	Г			
	11	<p>Прочитайте текст и выберите правильный ответ из предложенных</p> <p>Текст задания:</p> <p>При первой стадии острого стеноза гортани необходимо провести:</p> <p>А. Интубацию Б. Коникотомию В. Консервативное лечение Г. Трахеостомию</p> <p>Запишите выбранный ответ - букву:</p> <table border="1"> <tr> <td>А</td> <td>Б</td> <td>В</td> <td>Г</td> </tr> </table>	А	Б	В	Г
А	Б	В	Г			
	12	<p>Прочитайте текст и выберите правильный ответ из предложенных</p> <p>Текст задания:</p> <p>Для ликвидации подкожной эмфиземы, возникшей в результате трахеотомии, следует:</p> <p>А. Ввести трахеотомическую трубку большего диаметра Б. Кожу в области эмфиземы проткнуть толстыми иглами В. Уменьшить длину разреза трахеи, путем наложения дополнительно шва Г. Распустить 2-3 кожных шва</p>				

		<p>Запишите выбранный ответ - букву:</p> <table border="1"> <tr> <td>А</td> <td>Б</td> <td>В</td> <td>Г</td> </tr> </table>	А	Б	В	Г
А	Б	В	Г			
	13	<p>Прочитайте текст и выберите правильный ответ из предложенных</p> <p>Текст задания:</p> <p>Первая помощь при аллергическом отеке гортани:</p> <p>А. Коникотомия Б. Трахеотомия В. Интубация Г. Медикаментозная (кортикостероидная) терапия</p> <p>Запишите выбранный ответ - букву:</p> <table border="1"> <tr> <td>А</td> <td>Б</td> <td>В</td> <td>Г</td> </tr> </table>	А	Б	В	Г
А	Б	В	Г			
	14	<p>Прочитайте текст и выберите правильный ответ из предложенных</p> <p>Текст задания:</p> <p>Симптом баллотирования встречается при инородном теле:</p> <p>А. Гортани Б. Трахеи В. Бронхов Г. Глотки</p> <p>Запишите выбранный ответ - букву:</p> <table border="1"> <tr> <td>А</td> <td>Б</td> <td>В</td> <td>Г</td> </tr> </table>	А	Б	В	Г
А	Б	В	Г			
	15	<p>Прочитайте текст и выберите правильный ответ из предложенных</p> <p>Текст задания:</p> <p>ЛАРИНГОЦЕЛЕ – ЭТО:</p> <p>А. Нагноившаяся киста надгортанника Б. Воздушная опухоль в области гортанного желудочка В. Киста гортанного желудочка Г. Киста голосовой складки</p>				

		Запишите выбранный ответ - букву: <table border="1" style="display: inline-table; vertical-align: middle;"> <tr> <td style="width: 20px; height: 20px;">А</td> <td style="width: 20px; height: 20px;">Б</td> <td style="width: 20px; height: 20px;">В</td> <td style="width: 20px; height: 20px;">Г</td> </tr> </table>	А	Б	В	Г
А	Б	В	Г			
	16	Прочитайте текст и выберите правильный ответ из предложенных Текст задания: УВЕЛИЧЕНИЕ РАЗМЕРОВ, ДРЯБЛОСТЬ, УТОЛЩЕНИЕ СВОБОДНОГО КРАЯ ГОЛОСОВЫХ СКЛАДОК ХАРАКТЕРНО ДЛЯ: А. Кисты голосовых складок Б. Рецидивирующего респираторного папилломатоза В. Узелков голосовых складок Г. Отёка Рейнке Запишите выбранный ответ - букву: <table border="1" style="display: inline-table; vertical-align: middle;"> <tr> <td style="width: 20px; height: 20px;">А</td> <td style="width: 20px; height: 20px;">Б</td> <td style="width: 20px; height: 20px;">В</td> <td style="width: 20px; height: 20px;">Г</td> </tr> </table>	А	Б	В	Г
А	Б	В	Г			
	17	Прочитайте текст и выберите правильный ответ из предложенных Текст задания: Холестеатома - это: А. злокачественная опухоль Б. доброкачественная опухоль В. полип в барабанной полости Г. опухолевидное образование, содержащее костный детрит, микробные тела и кристаллы холестерина Запишите выбранный ответ - букву: <table border="1" style="display: inline-table; vertical-align: middle;"> <tr> <td style="width: 20px; height: 20px;">А</td> <td style="width: 20px; height: 20px;">Б</td> <td style="width: 20px; height: 20px;">В</td> <td style="width: 20px; height: 20px;">Г</td> </tr> </table>	А	Б	В	Г
А	Б	В	Г			
	18	Прочитайте текст и выберите правильный ответ из предложенных Текст задания: Мастоидит Бецоляда : А. прорыв гноя через fossa digastrica с накоплением гноя под грудино-ключично-сосцевидной мышцей Б. гной прорывается через наружную поверхность верхушки сосцевидного отростка, в результате чего возникает припухлость в области верхушки и прилежащей части кивательной мышцы В. прорыв гноя в лабиринт и внутренний слуховой проход Г. прорыв гноя в область яремной вены и в зону расположения IX, X, XI пар чмн, что приводит к				

		<p>развитию флебита и параличей нервов</p> <p>Запишите выбранный ответ - букву:</p> <table border="1"> <tr> <td>А</td> <td>Б</td> <td>В</td> <td>Г</td> </tr> </table>	А	Б	В	Г
А	Б	В	Г			
	19	<p>Прочитайте текст и выберите правильный ответ из предложенных</p> <p>Текст задания:</p> <p>При каком заболевании отмечается паракузис Вилизии?</p> <p>А. При отосклерозе</p> <p>Б. При хроническом тонзиллите</p> <p>В. При остром среднем отите</p> <p>Г. При болезни Меньера</p> <p>Запишите выбранный ответ - букву:</p> <table border="1"> <tr> <td>А</td> <td>Б</td> <td>В</td> <td>Г</td> </tr> </table>	А	Б	В	Г
А	Б	В	Г			
	20	<p>Прочитайте текст и выберите правильный ответ из предложенных</p> <p>Текст задания:</p> <p>При гнойном менингите ликворное давление:</p> <p>А. 100-120 мм.в. ст.</p> <p>Б. до 200 мм.в.ст.</p> <p>В. 300-600 мм.в. ст.</p> <p>Г. выше 600 мм.вод. ст.</p> <p>Запишите выбранный ответ - букву:</p> <table border="1"> <tr> <td>А</td> <td>Б</td> <td>В</td> <td>Г</td> </tr> </table>	А	Б	В	Г
А	Б	В	Г			
		Задания открытого типа с развернутым ответом – ситуационные задачи				
	1	<p>Прочитайте задачу и дайте развернутый ответ с решением</p> <p>Ситуационная задача</p> <p>У больного М., 39 лет, находящегося на лечении в терапевтическом стационаре по поводу атрофического цирроза печени, внезапно возникло обильное носовое кровотечение. Больному введены кровоостанавливающие препараты. Кровотечение не остановилось. В момент осмотра из обеих половин носа имелось обильное кровотечение. Тотчас произведена передняя тампонада, однако она оказалась не эффективной. Пульс слабого наполнения, ритмичный, 86 ударов в одну минуту.</p> <p>А/Д — 90/60 мм рт. ст. Количество тромбоцитов в крови 40 тыс.</p>				

		Задание: Поставьте диагноз. Какова тактика ведения больного?
	2	<p>Прочитайте задачу и дайте развернутый ответ с решением</p> <p>Ситуационная задача</p> <p>У ребенка Т., в возрасте 3-х месяцев, внезапно, повысилась температура до 37,3°. Во время кормления стал вести себя беспокойно, часто прерывал сосание.</p> <p>Одновременно с этим мать обратила внимание на затруднение носового дыхания.</p> <p>При объективном исследовании обнаружена мацерация кожи преддверия носа, отделяемое из носа слизистого характера, по отсасыванию которого баллончиком выявлена гиперемия и отек слизистой оболочки. Со стороны других лор-органов патологии не выявлено.</p> <p>Задание: Поставьте диагноз и назначьте лечение.</p>
	3	<p>Прочитайте задачу и дайте развернутый ответ с решением</p> <p>Ситуационная задача</p> <p>Больная Ж., 40 лет, предъявляет жалобы на чувство закладывания носа вязким, быстро высыхающим в корки отделяемым, отсутствие обоняния, неприятный запах, который отмечают окружающие и не воспринимает сама больная.</p> <p>Считает себя больной в течение 15 лет.</p> <p>При осмотре обращает на себя внимание угнетенное, подавленное состояние пациентки, имеет место зловоние на расстоянии.</p> <p>Риноскопия: вся слизистая оболочка носа покрыта грязно-серыми корками, носовые раковины малы, атрофичны. После удаления корок удается осмотреть глубокие отделы полости носа, заднюю стенку носоглотки, валики слуховых труб. Атрофия слизистой носа распространяется на глотку.</p> <p>Со стороны других Лор-органов без видимых патологических изменений.</p> <p>Задание: Поставьте диагноз. Назначьте план лечения больной.</p>
	4	<p>Прочитайте задачу и дайте развернутый ответ с решением</p> <p>Ситуационная задача</p> <p>К Лор-врачу поликлиники обратился больной Ж., 35 лет, с жалобами на чувство давления в верхнечелюстной пазухе слева с иррадиацией в зубы и теменную область, снижение умственной работоспособности.</p>

		<p>Болен в течение 5 лет. За этот период времени неоднократно возникало обильное отделяемое из левой половины носа. Оно прекращалось так же внезапно, как и возникало. Головные боли исчезали, восстанавливалась работоспособность. Однако по прошествии 2—3 недель вновь возникала головная боль.</p> <p>Риноскопически изменений со стороны полости носа не обнаружено. На обзорной рентгенограмме придаточных пазух носа выявлена тень в левой верхнечелюстной пазухе с ровными краями. Границы костных стенок четкие. Во время пункции пазухи в шприце получена, янтарная опалесцирующая жидкость. Контрастное вещество не выполнило полностью верхнечелюстную пазуху.</p> <p>Задание: Поставьте диагноз и назначьте план лечения.</p>
	5	<p>Прочитайте задачу и дайте развернутый ответ с решением</p> <p>Ситуационная задача</p> <p>Больной Ф., 46 лет предъявляет жалобы на затрудненное носовое дыхание, сниженное обоняние, частое отхаркивание по утрам слизисто-гнойного отделяемого, быструю утомляемость при умственной работе.</p> <p>Считает себя больным в течение трех лет. Начало заболевания и обострение процесса связывает с переохлаждениями, в результате чего появляется стойкое затруднение носового дыхания, слизисто-гнойные выделения из обеих половин носа, головная боль в лобной области с иррадиацией в затылок.</p> <p>Передняя риноскопия: слизистая оболочка средних носовых раковин утолщена, отечна, с синюшным оттенком. В обонятельной щели имеются полипы, бледно-серого и розового цвета, в среднем носовом ходе с обеих сторон — отделяемое слизисто-гнойного характера. На обзорной рентгенограмме придаточных пазух носа видно снижение пневматизации клеток решетчатого лабиринта.</p> <p>Задание: Поставьте диагноз и назначьте лечение.</p>
	6	<p>Прочитайте задачу и дайте развернутый ответ с решением</p> <p>Ситуационная задача</p> <p>В поликлинику обратился больной П., 30 лет, с жалобами на боль в горле, слабость, недомогание, повышение температуры до 39°. Из анамнеза известно, что заболел накануне вечером. Заболевание связывает с общим охлаждением.</p> <p>Объективно: резко выраженная гиперемия и отек слизистой оболочки небных дужек, язычка, небных миндалин. Небные миндалины, лимфогранулы задней стенки глотки и язычная миндалина сочные, отечные.</p> <p>Задание: Ваш предполагаемый диагноз? Назначьте лечение.</p>

7	<p>Прочитайте задачу и дайте развернутый ответ с решением</p> <p>Ситуационная задача</p> <p>Больной К., 12 лет, машиной скорой помощи доставлен в приемный покой. Жалобы на резкую болезненность в горле, боли стреляющего характера в правом ухе, обильное слюнотечение, запах изо рта, общую слабость, недомогание, повышение температуры до 40°.</p> <p>Из анамнеза выяснено, что примерно 10 дней тому назад возникла болезненность в горле, слабость, недомогание. Участковый педиатр констатировал катаральную ангину. Назначенное лечение принимал нерегулярно. Через пять дней после начала заболевания болезненные явления исчезли, и ребенок пошел в школу. Однако через три дня внезапно повысилась температура, появились боли в горле. Болезненность, в горле и повышение температуры быстро нарастают. В течение двух дней ребенок отказывается от пищи, из-за сильных болей ночью не спит. В анамнезе ангины до 6—8 раз в год и беспокоят с трехлетнего возраста.</p> <p>Объективно: вид ребенка страдальческий. Открывание рта резко затруднено. Фарингоскопия: выраженная асимметрия зева за счет инфильтрации мягкого неба справа, при дотрагивании ватиком определяется флюктуация. Небная миндалина справа резко отечная и доходит до язычка, последний смещен влево. Слева небная миндалина в размерах не увеличена. Регионарный лимфаденит.</p> <p>Задание: Поставьте диагноз, назначьте лечение.</p>
8	<p>Прочитайте задачу и дайте развернутый ответ с решением</p> <p>Ситуационная задача</p> <p>Ночью в приемный покой машиной скорой помощи доставлен ребенок Н., 6 мес., с явлением затруднения дыхания.</p> <p>Мать ребенка отмечает, что он болен в течение нескольких дней. Первоначально возник насморк, ребенок стал капризный, повысилась температура до 38°, начал плохо сосать грудь.</p> <p>Через несколько дней стал поперхиваться пищей с возникновением неукротимого кашля. Накануне полностью отказался от пищи, акт сосания прекращал после первого глотка. К вечеру наступило затрудненное дыхание, которое стало прогрессировать.</p> <p>Фарингоскопия: зев без особенностей, при резком отдавливании корня языка на задней стенке глотки определяется припухлость ярко-красной окраски, которая флюктуирует. Припухлость прикрывает вход в гортань.</p> <p>Задание: Ваш предполагаемый диагноз? Назначьте лечение.</p>
9	<p>Прочитайте задачу и дайте развернутый ответ с решением</p> <p>Ситуационная задача</p>

		<p>Больной О., 16 лет, обратился на консультативный прием с жалобами на ощущение неловкости в горле, чувство инородного тела при глотании, обильное слюноотечение и гнилостный запах изо рта.</p> <p>Болен в течение трех дней, температура не повышалась. До начала заболевания в течение одного месяца находился в хирургическом отделении по поводу флегмонозного аппендицита и перитонита.</p> <p>Объективно: общее состояние больного удовлетворительное. Температура 36,6°. Фарингоскопия: гиперемия и отек правой небной дужки и небной миндалины. Поверхность небной миндалины покрыта грязно-белым налетом, налет не переходит на дужки, снимается легко, но оставляет кровоточащую поверхность. В полости рта кариозные зубы. Регионарные лимфоузлы умеренно увеличены и лишь слегка болезненны. В периферической крови умеренный лейкоцитоз с увеличением незернистых клеток. Задание: Ваш предполагаемый диагноз? Назначьте план обследования и лечения больного.</p>
	10	<p>Прочитайте задачу и дайте развернутый ответ с решением</p> <p>Ситуационная задача</p> <p>Больной Г., 15 лет, обратился к ЛОР-врачу с жалобами: на часто рецидивирующие ангины (до 6—8 раз в год), которые возникают в любое время года после местного и общего охлаждения; слабость, недомогание, боли в суставах и сердце как во время ангины, так и в межангиозный период. Больной отмечает, что страдает ангинами 6 лет.</p> <p>По вечерам нередко повышается температура до 37,2°. Ангины протекают с температурой до 38°. Консервативное лечение не проводилось.</p> <p>Объективно: гиперемия слизистой оболочки передних дужек небных миндалин. Небные миндалины II степени гипертрофии, рыхлые, бугристые устья лакун расширены и содержат гнойные пробки. Регионарный лимфаденит. При тщательном клиническом обследовании не выявлено сдвигов биохимических и иммунологических реакций. Пробы на ревматизм отрицательные. На верхушке сердца прослушивается функциональный систолический шум.</p> <p>Анализ крови: гемоглобин—127 мг%, эритроциты — $4,2 \cdot 10^{12}$/л, лейкоциты — $5,2 \cdot 10^9$/л, эозинофилы — 2, палочкоядерные—1, моноциты — 4, сегментоядерные — 63, лимфоциты — 30, СОЭ — 5 мм/ч.</p> <p>Свертываемость крови: начало через 30 сек., окончание 2 мин. 15 сек. по Мак Магро. Моча: светло-желтая, прозрачная, уд. вес— 1021. Микроскопия: единичные ураты, 1—2 лейкоцита в поле зрения.</p> <p>Задание: Поставьте диагноз. Назначьте лечение.</p>
	11	<p>Прочитайте задачу и дайте развернутый ответ с решением</p> <p>Ситуационная задача</p> <p>Машиной скорой помощи в лор-стационар доставлен ребенок И., 3 лет, с резко выраженной инспираторной одышкой (удлинённый шумный вдох). Положение больного</p>

		<p>вынужденное — сидячее с запрокинутой головой. Лицо больного гиперемировано, покрыто холодным потом. Губы, кончик носа и ногти с синюшным оттенком. Пульс 110 ударов в минуту, удовлетворительного наполнения, ритмичный.</p> <p>Выражено втяжение над- и подключичных ямок, подложечной области и межреберных промежутков. Экскурсия гортани максимально усилена. Дыхание поверхностное, частое. Ребенок возбужден, машет руками, хватается за шею.</p> <p>При ларинготрахеобронхоскопии, выявлена интенсивная гиперемия, инфильтрация, шероховатость и тусклый оттенок слизистой оболочки гортани, трахеи и бронхов. Просветы трахеи и бронхов сужены и выполнены отделяемым, засыхающим в корки.</p> <p>Задание: Поставьте развернутый диагноз с указанием степени дыхательной недостаточности. Назначьте лечение.</p>
	12	<p>Прочитайте задачу и дайте развернутый ответ с решением</p> <p>Ситуационная задача</p> <p>В лор-кабинет поликлиники обратился больной Я, 49 лет, с жалобами на сухость, першение, чувство присутствия инородного тела в гортани, что вызывает потребность откашляться.</p> <p>Болен в течение 7 лет.</p> <p>Объективно: слизистая оболочка гортани бледная, желудочковые складки истончены, на поверхности голосовых складок секрет, засыхающий в корки. Движение гортани совершается в полном объеме.</p> <p>Задание: Ваш предполагаемый диагноз? Назначьте лечение.</p>
	13	<p>Прочитайте задачу и дайте развернутый ответ с решением</p> <p>Ситуационная задача</p> <p>Оториноларинголога срочно пригласили в хирургическое отделение к больной И., 49 лет. Жалобы больной на постоянно нарастающее затруднение дыхания.</p> <p>Из анамнеза известно, что два часа назад удалена щитовидная железа по поводу узловатого зоба.</p> <p>Объективные данные: общее состояние больной тяжелое, сильно возбуждена, машет руками, хватается за шею, старается принять вынужденное сидячее положение с запрокинутой головой. Кожа лица гиперемирована, покрыта холодным потом. Губы, кончик носа и ногти синюшны. Резко выражена инспираторная одышка (удлиненный шумный вдох). Выражено втяжение над- и подключичных ямок, подложечной области и межреберных промежутков. Экскурсия гортани усилена. Пульс 112 ударов в минуту, хорошего наполнения. Дыхание поверхностное, частое.</p>

		<p>При ларингоскопии обе голосовые складки находятся в трупном положении. Голосовая щель резко сужена (размером один — два миллиметра). Окраска слизистой гортани не изменена.</p> <p>Задание: Ваш предполагаемый диагноз и план оказания помощи больной?</p>
	14	<p>Прочитайте задачу и дайте развернутый ответ с решением</p> <p>Ситуационная задача</p> <p>Больной Т., 35 лет, поступил в лор-отделение с жалобами на невозможность принимать обычную пищу, чувство отрыжки, резкую потерю в весе, общую слабость, потерю трудоспособности.</p> <p>Из анамнеза установлено, что 3 месяца тому назад случайно вместо водки выпил граммов 50 едкой щелочи.</p> <p>В тяжелом состоянии был доставлен на станцию скорой медицинской помощи, где ему был проведен ряд мероприятий, направленных на нейтрализацию химического вещества и спасения жизни больного. Затем больной был направлен в терапевтический стационар, где в течение 10 дней проводилось лечение.</p> <p>Ввиду сложившихся семейных обстоятельств и хорошего общего состояния больной категорически отказался от дальнейшего лечения в лор-отделении и настоял на выписке его из стационара. На 20—22-й день больной стал замечать затруднение в прохождении обычной пищи и хлеба по пищеводу. Затем, через несколько дней, он был вынужден перейти на прием жидкой пищи. К врачу не обращался, считал, что это состояние носит временный характер. Постепенно стал худеть, появилась слабость, недомогание, потерял трудоспособность. В последнее время иногда наблюдалось затруднение в прохождении и жидкой пищи. На рентгенограмме отмечается значительное сужение просвета пищевода в области второго физиологического сужения на протяжении 4 см, где контрастная масса проходит узкой полоской. На всем остальном протяжении пищевода равномерно сужен.</p> <p>Задание: Поставьте диагноз. Какие методы консервативного лечения можно провести данному больному в условиях Лор-отделения.</p>
	15	<p>Прочитайте задачу и дайте развернутый ответ с решением</p> <p>Ситуационная задача</p> <p>Больная В., 22 лет, обратилась с жалобами на сильную боль в левом ухе, отдающую в шею и зубы, боль усиливается при жевании.</p> <p>Заболела два дня назад. Вначале отметила болезненность при дотрагивании до ушной раковины, затем боль стала постоянной, повысилась температура, снизился слух.</p>

		<p>Объективно: отмечается болезненность при надавливании на козелок и отведении ушной раковины. Просвет левого наружного слухового прохода в хрящевой части резко сужен за счет припухлости передней стенки, виден просвечивающийся гнойный стержень.</p> <p>Задание: Поставьте диагноз. Назначьте лечение.</p>
16		<p>Прочитайте задачу и дайте развернутый ответ с решением</p> <p>Ситуационная задача</p> <p>Больная Ш., 24 лет, жалуется на понижение слуха на оба уха, на изредка появляющийся шум в ушах, на ощущение «заложенности и потрескивания», во время жевания.</p> <p>Из анамнеза известно, что все эти явления начались после купания в бассейне 4 месяца назад. В начале решила, что в уши при купании попала вода. Пыталась несколько раз удалить из ушей влагу, но ощущение присутствия воды в ухе не проходило. Звуки по-прежнему доходили с большим трудом. Обратилась в поликлинику. Было назначено лечение: капли в нос, а затем и продувание ушей. Стала замечать, что кратковременно наступало улучшение слуха (чаще всего при жевании и зевании), но затем вновь слух ухудшился. Временами появляется шум, в тишине он становится особенно мучительным и очень беспокоит больную.</p> <p>Объективно: наружные слуховые проходы свободные. Барабанные перепонки резко втянуты, утолщены, световой конус отсутствует, имеются рубцы, хорошо виден короткий отросток молоточка. Слизистая оболочка задних концов нижних носовых раковин гипертрофирована.</p> <p>Задание: Поставьте диагноз. Назначьте лечение.</p>
17		<p>Прочитайте задачу и дайте развернутый ответ с решением</p> <p>Ситуационная задача</p> <p>Больной К., 7 лет, обратился к лор-врачу. Жалобы: на выделения из правого уха, небольшую боль в нем, снижение слуха.</p> <p>Из анамнеза установлено, что заболел два дня назад, после купания в холодной воде. Появилась резкая боль в правом ухе, не мог спать ночью. После наложения компресса и введения капель камфорного масла боль несколько уменьшилась. К врачу не обращался.</p> <p>Сегодня утром увидел, что из уха появилось отделяемое гнойного характера, боль почти исчезла, но слух остался сниженным.</p> <p>Объективно: область сосцевидного отростка и ушная раковина справа не изменены; в наружном слуховом проходе слизисто-гнойное отделяемое. После туалета уха определяется гиперемированная, отечная, без опознавательных пунктов барабанная перепонка; в задне-нижнем квадранте которой видна перфорация, через</p>

		<p>перфорацию поступает гнойное отделяемое. Задание: Поставьте диагноз. Назначьте лечение.</p>
	18	<p>Прочитайте задачу и дайте развернутый ответ с решением</p> <p>Ситуационная задача</p> <p>Больной Е., 42 лет, предъявляет жалобы на гноетечение из левого уха, снижение слуха. Из анамнеза выяснено, что гноетечение из уха у больного наблюдается с детского возраста. Периодически выделение гноя усиливается, появляются головные боли. Лечился амбулаторно: туалет уха, введение капель борного спирта, при обострениях назначались антибиотики.</p> <p>Объективно: заушная область и ушная раковина слева не изменены, в наружном слуховом проходе небольшое количество гнойного отделяемого с неприятным запахом, в задне-верхнем квадранте барабанной перепонки видна краевая перфорация небольших размеров, при зондировании зондом Воячека определяется ход в аттик, при промывании борным спиртом вымываются чешуйки холестеатомы.</p> <p>Задание: Поставьте диагноз. Назначьте лечение.</p>
	19	<p>Прочитайте задачу и дайте развернутый ответ с решением</p> <p>Ситуационная задача</p> <p>В лор-отделение в порядке экстренной помощи доставлен больной Ф., 16 лет, с жалобами на головную боль справа, гнойные выделения из уха, понижение слуха, сильный озноб, повторяющийся до 2—3 раз в течение последних двух дней.</p> <p>Из анамнеза выяснено, что гноетечение из уха возникло в 2-летнем возрасте.</p> <p>Объективно: общее состояние больного средней тяжести, сознание сохранено, легко вступает в контакт.</p> <p>При отоскопии видна краевая перфорация барабанной перепонки в задне-верхнем квадранте, в барабанной полости определяются грануляции, белесоватые массы и гнойное отделяемое с запахом. Оставшаяся часть барабанной перепонки гиперемирована. Отмечается болезненность при надавливании на сосцевидный отросток и по ходу сосудистого пучка под передним краем грудино-ключично-сосцевидной мышцы. Температура колеблется в течение дня от 35,5° до 40,6°, причем подъем температуры сопровождается ознобом, а падение температуры — холодным проливным потом. В подколенной ямке справа обнаружен метастатический тромбофлебит.</p> <p>Анализ крови: Нв—152 млг%, эритроцитов — $5,1 \cdot 10^{12}$/л, лейкоцитов — $15,7 \cdot 10^9$/л, базофилов — 2, эозинофилов — 5, юных — 2, палочкоядерных — 3, сегментоядерных — 56, лимфоцитов—22, моноцитов—10, СОЭ — 47 мм в час.</p> <p>Задание: Поставьте диагноз. Назначьте лечение.</p>

20

Прочитайте задачу и дайте развернутый ответ с решением

Ситуационная задача

Больная А., 35 лет, жалуется на значительное снижение слуха на левое ухо, на появляющиеся временами приступы головокружения, сопровождающиеся тошнотой и неприятными субъективными ощущениями.

Из анамнеза известно, что три года назад у больной во время работы возник приступ головокружения, который сопровождался тошнотой и рвотой. Была вызвана скорая помощь, и больная с подозрением на пищевое отравление была доставлена в инфекционную клинику. На следующий день больная чувствовала себя хорошо и вскоре была выписана. Через 3 месяца приступ повторился и сопровождался шумом в левом ухе, сильным головокружением. Приступ продолжался около 2 часов. Последние 6 месяцев приступы повторяются ежемесячно и больная, предчувствуя приближение приступа, старается присесть на что-нибудь или прилечь.

Объективно: наружные слуховые проходы обычной ширины, барабанные перепонки не изменены, опознавательные пункты выражены хорошо.

Таблица 14

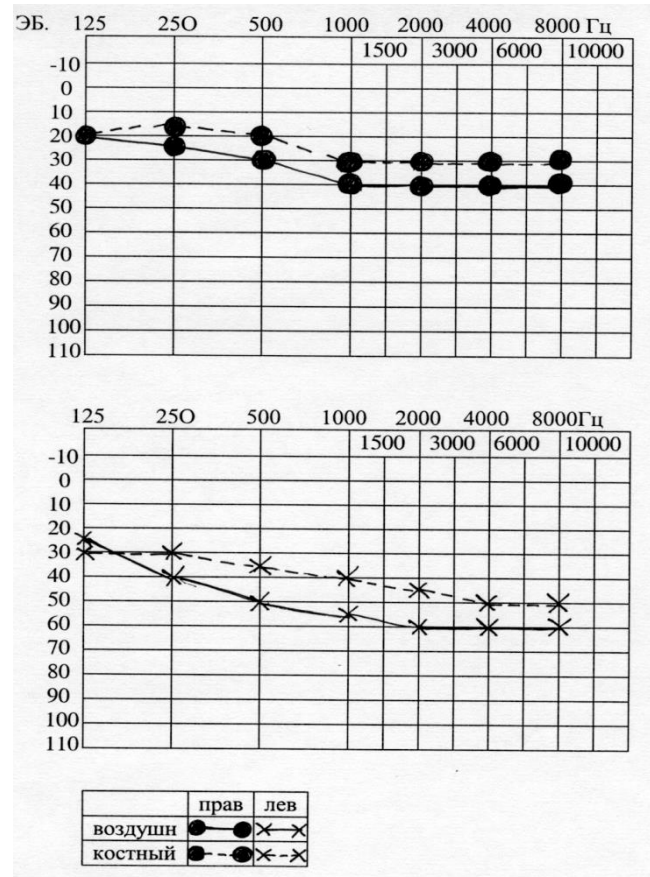
Правое ухо	Акуметрия	Левое ухо
Высокого тона	Субъективный шум	Высокого тона
3 м	Шепотная речь	1 м
6 м	Разговорная речь	2 м
+	Латерализация звука	—
+	Соотношение костной и воздушной проводимости	—
10"	Костная проводимость С ₁₂₈ норма 20"	5"
25"	Воздушная проводимость С ₁₂₈ норма 40"	7"

40"

С₂₀₄₈ норма 60"

7"

Аудиограмма



Задание: Поставьте диагноз. Назначьте лечение

Практические задания – демонстрация практических навыков.

1

Дать заключение по рентгенологическому снимку придаточных пазух носа в носоподбородочной проекции, предположить диагноз.

2	Продемонстрировать один из методов исследования проходимости слуховой трубы – способ Политцера.
3	На основании данной вам аудиограммы предположить тип тугоухости.
4	Определите типы тимпанометрических кривых.
5	Определите на представленной аудиограмме степень сенсоневральной тугоухости.
6	Продемонстрируйте проведение пальцевого пробы.
7	Продемонстрируйте вращательную пробу на кресле Барани.
8	Расскажите о методике проведения пункции верхнечелюстной пазухе.
9	Продемонстрируйте методику взятия мазка из зева для бактериологического исследования.
10	Продемонстрируйте методику исследования обонятельной функции с использованием ольфактометрического набора.
11	Продемонстрируйте метод Воячека при определении дыхательной функции носа.